ACTUALIDAD MÉDICA

www.actualidadmedica.es

Fundada en 1911

NÚMERO 804
MAYO/AGOSTO 2018

DOI: 10.15568/am.2018.804

EL PLAGIO CIENTÍFICO

40 años después de Almá-Atá. Refundar, relanzar y reestructurar la Atención Primaria de Salud

Arterioesclerosis carotídea: correlación clínico-histológica de placas vulnerables

Tratamiento de la Litiasis Renal en Cáliz Inferior. Litotricia Extracorpórea Versus Cirugía Intrarrenal Retrógrada o Percutánea

Hyaluronidase pre-treatment enhances collagen staining in sturgeon notochord

Tratamiento de la toxicidad cutánea secundaria al tratamiento radioterápico con una crema basada en sH oligopeptide-1 (epidermal growth factor-egf): un estudio piloto

Membrana amniótica, revisión de su uso oftalmológico y resultados en los últimos cinco años (2013-2017) en Granada. Estudio preliminar

Importancia de la evaluación del sistema urinario en pacientes adultos con espina bífida

Disfonía persistente y síndrome constitucional. Amiloidosis laríngea

Hernia de Amyand. Reporte de un caso y revisión de la literatura

La integridad de la superficie ocular en las úlceras corneales: a propósito de 3 casos

Tumores hipofisarios y estudio neurofisiológico de la vía visual

Algoritmos diagnósticos y terapéuticos en Cirugía Hepatobiliar

Editada por:

CACM Consejo Andaluz de Colegios de Médicos

Real Academia de Medicina y Cirugía de Andalucía Oriental

Real Academia de Medicina de Cádiz

Real Academia de Medicina de Sevilla

ACTUALIDAD MÉDICA
www.actualidadmedica.es

Publicación cuatrimestral
(3 números al año)

© 2018. Actualidad Médica
Reservados todos los derechos. El contenido de la presente publicación no puede ser reproducido, ni transmitido por ningún procedimiento electrónico o mecánico, incluyendo fotocopia, grabación magnética, ni registrado por ningún sistema de recuperación de información, en ninguna forma, ni por ningún medio, sin la previa autorización por escrito del titular de los derechos de explotación de la misma.

Actualidad Médica, a los efectos previstos en el artículo 32.1 párrafo segundo del vigente TRLPI, se opone de forma expresa al uso parcial o total de las páginas de Actualidad Médica con el propósito de elaborar resúmenes de prensa con fines comerciales.

Cualquier forma de reproducción, distribución, comunicación pública o transformación de esta obra sólo puede ser realizada con la autorización de sus titulares, salvo excepción prevista por la ley.

Disponible en internet: www.actualidadmedica.es

Atención al lector:

infoam@actualidadmedica.es
Actualidad Médica.
Avda. Madrid 11. 18012 Granada · España.

Protección de datos: Actualidad Médica declara cumplir lo dispuesto por la Ley Orgánica 15/1999 de Protección de Datos de Carácter Personal.

Papel ecológico libre de cloro. Esta publicación se imprime en papel no ácido.
This publication is printed in acid-free paper.

Impreso en España.

Depósito Legal: GR-14-1958

ISSN: 0365-7965

DOI: 10.15568/am

Revista editada por:

CACM Consejo Andaluz de Colegios de Médicos

Real Academia de Medicina y Cirugía de Andalucía Oriental

Real Academia de Medicina de Cádiz

Real Academia de Medicina de Sevilla

Actualidad Médica incluída en Latindex , Índices CSIC y Google Scholar

Para la redacción de los manuscritos y una correcta definición de los términos médicos, Actualidad Médica recomienda consultar el Diccionario de Términos Médicos de la Real Academia Nacional de Medicina

ACTUALIDAD MÉDICA
www.actualidadmedica.es

COMITÉ EDITORIAL

Editores
Miguel Ángel Martín Piedra
Facultad de Medicina de Granada
España

Antonio Cárdenas Cruz
Complejo Hospitalario de Granada
España

Editores adjuntos
Miguel González Andrades
Harvard Medical School, Boston, MA
EEUU

Miguel Ángel Arrabal Polo
Complejo Hospitalario Universitario
de Granada. España

Juan Jiménez Jaimez
Complejo Hospitalario de Granada
España

COMITÉ RECTOR

Dr. Juan Antonio Repetto López
Presidente del Consejo Andaluz
del Colegios de Médicos

Prof. Antonio Campos Muñoz
Presidente de la Real Academia
de Medicina y Cirugía de Andalucía
Oriental

Dr. José Antonio Girón González
Presidente de la Real Academia
de Medicina de Cádiz

Dr. Jesús Castiñeiras Fernández
Presidente de la Real Academia
de Medicina de Sevilla

COMITÉ DE REDACCIÓN

Luis Javier Aróstegui Plaza
M. Nieves Gallardo Collado
Antonio Raya López
Montse López Ferres

DISEÑO Y MAQUETACIÓN

ARP Producciones

IMPRENTA

Gráficas Alhambra

COMITÉ CIENTÍFICO Y ASESOR

Manuel Díaz-Rubio
Real Academia Nacional de
Medicina de España.
Madrid. España

Jorge Alvar Ezquerra
OMS. Ginebra. Suiza

Manuel L. Martí
Pte. Academia Nacional de
Medicina. Buenos Aires. Argentina

Pasquale Quattrone
Istituto Nazionale dei Tumori
Milán. Italia

Mª Elsa Gómez de Ferraris
Universidad Nacional
de Córdoba. Argentina

Antonio Rendas
Universidade Nova de Lisboa
Portugal

Andrés Castell
Universidad Nacional Autónoma
de México. México DF. México

Duarte Nuno Vieira
Universidade de Coímbra.
Coímbra. Portugal

Alice Warley
King´s College. Londres. Reino Unido

Sebastián San Martín
Universidad de Valparaiso.
Valparaíso. Chile

Antonio Alcaraz Asensio
Hospital Clinic. Barcelona. España

Francisco Gómez Rodríguez
Universidad de Cádiz
Hospital Universitario de Puerto
Real. España

Andrés M. Lozano
University of Toronto. Toronto
Western Hospital. EEUU

Eduardo Vázquez Ruiz
de Castroviejo
Especialista en Cardiología en
Jaén. España

José Antonio Castilla Alcalá
Hospital Universitario Virgen de
las Nieves de Granada. España

Francisco Gómez Rodríguez
Universidad de Cádiz
Hospital Universitario de Puerto
Real. Cádiz. España

Andrés M. Lozano
Toronto Western Hospital
University of Toronto. Canadá

José Antonio Castilla Alcalá
Hospital U. Virgen de las Nieves
Granada. España

Christian Flotho
Hematología y Oncología
Pediátrica. Hospital Universiatario
de Friburgo. Alemania

Cristina Verónica Navarrete Godoy
National Health Service NHS
Leeds. Reino Unido

Manuel Casal Román
Profesor Emérito. Universidad de
Córdoba. España

Luis Rodríguez Padial
Jefe de Servicio de Cardiología del
Complejo Hospitalario Virgen de
la Salud. Toledo. España

Eduardo Vázquez Ruiz
de Castroviejo
Cardiólogo.
Director de Docencia del Colegio
Oficial de Médicos de Jaén.
España

José Miguel Montero García
MSc NSCI University of Central
Lancashire. Reino Unido

José Antonio García Viudez
Medicina Interna y Reumatología
Almería. España

José Antonio Ortega Domínguez
Jefe del Servicio de Oncología
Clínica Quirón-Salud. Málaga
España

Moisés Javier Mieles Cerchar
Urología Pediátrica.
HMI Carlos Haya. Málaga
España

Actualidad
Médica

ÍNDICE

EDITORIAL

59 **40 años después de Almá-Atá. Refundar, relanzar y reestructurar la Atención Primaria de Salud**
40 years after Alma-Ata. Refound, relaunch and restructure the Primary Health Care
Fernando Leiva-Cepas

ORIGINALES

61 **Arterioesclerosis carotídea: correlación clínico-histológica de placas vulnerables**
Carotid atherosclerosis: clinical-histological correlation in vulnerable plaques
María L. Robles-Martín et al

66 **Tratamiento de la Litiasis Renal en Cáliz Inferior. Litotricia Extracorpórea Versus Cirugía Intrarrenal Retrógrada o Percutánea**
Treatment of Lower Pole Renal Stones. Extracorporeal Shockwave Lithotripsy Versus Intrarenal and Percutaneous Surgery
Beatriz Orihuela Arroyo et al

72 **Hyaluronidase pre-treatment enhances collagen staining in sturgeon notochord**
Pretratamiento con hialuronidasa mejora la tinción de colágeno en notocorda de esturión
Óscar García-García et al

76 **Tratamiento de la toxicidad cutánea secundaria al tratamiento radioterápico con una crema basada en sH oligopeptide-1 (epidermal growth factor-egf): un estudio piloto**
Therapy of secondary cutaneous toxicity as a result of radioterapic treatment, with a sH oligopeptide-1 cream based (epidermal growth factor-egf): a pilot study
Antonio Luis Seral Gajón et al

82 **Membrana amniótica, revisión de su uso oftalmológico y resultados en los últimos cinco años (2013-2017) en Granada. Estudio preliminar**
Amniotic membrane, review of its ophthalmic use and results in the last five years (2013-2017) in Granada. Preliminary study
Lacorzana Rodriguez J. et al

REVISIÓN

87 **Importancia de la evaluación del sistema urinario en pacientes adultos con espina bífida**
Importance of the urinary system evaluation in adult patients with spina bifida
Pablo Alarcón Arias et al

CASOS CLÍNICOS

92 **Disfonía persistente y síndrome constitucional. Amiloidosis laríngea**
Persistent dysphonia and constitutional syndrome. Laryngeal amyloidosis
Fernando Leiva-Cepas et al

95 **Hernia de Amyand. Reporte de un caso y revisión de la literatura**
Amyand's Hernia. Case report and literature review
Javier Gómez Sánchez et al

98 **La integridad de la superficie ocular en las úlceras corneales: a propósito de 3 casos**
The integrity of the ocular surface in corneal ulcers: three case report
Antonio Ramos Suárez et al

ACTUALIDAD
MÉDICA
www.actualidadmedica.es
© 2018. Actual. Med. Todos los derechos reservados

Actualidad Médica.
ISSN: 0365-7965. Depósito Legal: GR-14-1958
Edita:
Consejo Andaluz de Colegios de Médicos
Real Academia de Medicina y Cirugía de Andalucía Oriental
Real Academia de Medicina de Cádiz
Real Academia de Medicina de Sevilla

AULA DE ONCOLOGÍA

102 **Tumores hipofisarios y estudio neurofisiológico de la vía visual**
Pituitary tumors and neurophysiological study of the visual route
María del Carmen Iznaola Muñoz et al

CRÍTICA DE LIBROS

104 **Algoritmos diagnósticos y terapéuticos en Cirugía Hepatobiliar**
Diagnostic and therapeutic algorithms for hepatobiliar surgery
Á. Rodríguez Padilla

HISTORIA, CONMEMORACIÓNES Y ANIVERSARIOS

106 **El plagio científico**
Plagiarism in scientific research
Guadalupe Muñoz Álvarez

ACTUALIDAD
MÉDICA
www.actualidadmedica.es

Actualidad
Médica

Actual. Med.
2018; 103 : (804): 59-60

DOI:10.15568/am.2018.804.ed01

40 años después de Almá-Atá. Refundar, relanzar y reestructurar la Atención Primaria de Salud

40 years after Alma-Ata. Refound, relaunch and restructure the Primary Health Care

Leiva-Cepas Fernando[1,2,3]
[1] *Médico Civil Base Militar "Cerro Muriano" (Córdoba)*
[2] *Departamento de Ciencias Morfológicas. Universidad de Córdoba*
[3] *Grupo GICEAP. IMIBIC/Hospital Reina Sofia/Universidad de Córdoba*

Han pasado cuatro décadas desde que 134 países y 67 organizaciones internacionales se reunieran bajo patronazgo de la OMS/OPS y UNICEF en Kazajistán, con el antecedente de la III Reunión Especial de Ministros de Salud, celebrada en Chile en 1972. La conferencia dio lugar a la Declaración de Almá-Atá, donde se instruyeron 10 puntos no vinculantes para los Estados participantes como base para la construcción de un nuevo sistema para el ejercicio pleno del derecho humano a la Salud, con el objetivo de "Salud para todos en el año 2000".

El desarrollo de esos puntos ha tenido desigual seguimiento por parte de los gobiernos, pese a los esfuerzos presupuestarios realizados por algunos países. La definición de Atención Primaria (AP) como "la estrategia imprescindible para el desarrollo de sistemas de salud universales, equitativos y sostenibles" no ha sido implementada de forma progresiva; de hecho, en algunos casos se ha vuelto al modelo centrado en el hospital, más caro y menos eficiente, pero más rentable desde el punto de vista electoral. A nadie se le escapa que el número de trasplantes de órganos (o donantes) –sin tener en cuenta su éxito o fracaso– goza de más relevancia que el número de ictus evitados con medidas preventivas, pese a la abundante bibliografía que demuestra que un sistema de salud basado en la AP conlleva mejores niveles de salud, de cobertura y accesibilidad con menor coste.

A causa de los cambios sociopolíticos y económicos que se han ido sucediendo en estos 40 años, las bases y preceptos que motivaron la Declaración han quedado relegados por la realidad presupuestaria. Es por esto por lo que es necesario ***refundar***, ***reestructurar*** y ***relanzar*** la AP.

En primer lugar, es necesario refundar los principios que asentaron las bases de la Declaración y por ende el desarrollo de la especialidad de Medicina de Familia. La sociedad de hoy dista mucho de la que propició una idea integradora de "salud para todos". Además, los retos terapéuticos a los que se enfrenta el mundo han cambiado: cáncer y enfermedades cardiovasculares en el Primer Mundo e infecciones y desnutrición en el Tercer Mundo. Además, hay que reseñar que el modelo de Atención Primaria de Salud ha de orientarse en modelos de enfermedad hacia la cronicidad y los cuidados paliativos, en los que el Médico de Familia ha de ser elemento vertebrador entre la Atención Hospitalaria y el paciente.

En segundo lugar, es preciso relanzar tanto una especialidad médica como una forma de gestión de los actos médicos. Está demostrado en la literatura médica que una AP de calidad de perfil comunitario disminuye el número de ingresos hospitalarios, de infecciones nosocomiales, en consecuencia, y hace el sistema público de salud más eficiente y sostenible, especialmente en lugares donde la sanidad consume más recursos en infraestructura y personal que en atención sanitaria estricta y con presupuestos estatales menguantes y oferta privada cada vez mayor. Además, ha de mejorarse la coordinación entre Hospitales y Centros de Salud, poner en común programas de actuación eficientes e implementar procesos asistenciales integrados y planes de prevención dirigidos a las capas sociales más en riesgo de exclusión, no solo social, sino también sanitaria.

Esto va de la mano de formar a la población en un mejor conocimiento de su sistema de salud (educación sanitaria), ya que la AP no es una medida de consumo, en la que el profesional sanitario con cinco minutos de consulta ha de determinar a qué especialista deriva el caso, como si de una empresa logística se tratara. Para ello, no solo hay que aumentar el tiempo de consulta, sino también lograr que la contratación y estabilidad de los profesionales de AP responda a unas garantías de orden y cualificación. Es más que entendible que parte de la población tenga mal concepto de AP, en la medida en que se contratan profesionales sin especialidad médica, con gran temporalidad y donde la capacidad de atención está mermada. Estas circunstancias también se dan en la Atención Hospitalaria, donde, además, existe una tendencia en parte del sector a considerar a los compañeros de AP como continuadores de una atención con mera aportación administrati-

ACTUALIDAD
MÉDICA
www.actualidadmedica.es
© 2018. Actual. Med. Todos los derechos reservados

Fernando Leiva Cepas
Facultad de Medicina y Enfermería
Avda. Menéndez Pidal s/n. 14004. Córdoba
E-mail: fleivacepas@gmail.com
Tlfno. 630067112

va, cuando, realmente, quien tiene la capacidad de seguir de forma transversal al paciente es el profesional que tiene un contacto tan estrecho.

Por ello, una AP de calidad no solo es responsabilidad del poder ejecutivo de cualquier Estado, sino también de los ciudadanos, quienes han de implicarse en demandar una AP acorde con las necesidades más imperantes de cada región: la prevención y el acceso al sistema sanitario universal, de calidad y público como garante de una población sana en base a unas medidas sanitarias individuales y colectivas. Asimismo, se necesita que la AP sea considerada una especialidad médica al mismo nivel que cualquier otra, por parte tanto de los profesionales de Atención Hospitalaria como de los profesionales de AP, de manera que se reconozcan ambos como fundamentales, actúen según la medicina basada en la evidencia y generen conocimiento.

Esta última parte es fundamental; en pocas disciplinas científicas existe un tamaño muestral tan elevado capaz de ser estudiado de forma analítica o descriptiva y cuyos resultados puedan ser devueltos al sistema de manera prácticamente inmediata, lo que da lugar a unas posibilidades de traslación y transversalidad con las que pocas especialidades pueden competir. Para ello, las direcciones médicas han de entender que investigar no es una actividad que llena el ego del profesional y que se ha de realizar en el tiempo libre. Permitir conciliar asistencia clínica con investigación precisa de un estímulo que genere un acicate para un profesional que, tras una consulta de 50 pacientes al día, tiene poco margen para establecer hipótesis y contrastarlas.

En tercer lugar, es necesario reestructurar la AP como eje vertebrador. Es notorio y a veces estridente el discurso de la AP como la más accesible, pero la escasez de medios, la sobrecarga en la demanda asistencial y la falta de previsión cronológica en las jubilaciones, en periodos vacacionales o de mayor afluencia impiden que esa “accesibilidad” dé respuesta a las necesidades de la población, lo que lleva a la saturación de los servicios de urgencias y genera un sobrecoste que podría emplearse en menesteres más acuciantes.

Por último, hay que visibilizar la docencia de la AP en las Universidades. Es notable que las Sociedades Médicas de AP pongan el grito en el cielo cuando se producen las incorporaciones de los nuevos aspirantes del sistema MIR, en el que la Medicina Familiar y Comunitaria no goza de números de orden elevados. Si partimos de la premisa de que las rotaciones en los Centros de Salud en la formación de pregrado son escasas, que la asignatura en los planes de estudio es optativa y que no es área común, es difícil generar un conjunto de profesores universitarios que se dediquen a enseñarla, y, por qué no decirlo, a investigar desde los centros universitarios en la materia. La renovación del profesorado de las facultades de Medicina en España es imperiosa, y se están dando pocas opciones de entrada a ellas con los criterios tan estrictos que las organizaciones de acreditación (ANECA, ACSA, etc.) aplican, difíciles de cumplir para quienes pasan su jornada laboral fuera de probetas y tablas de datos. De continuar así, tendremos médicos formados por personal muy capacitado en la investigación (pocos pueden competir) que nunca han estado a la cabecera del enfermo. Esta necesidad también choca con la oposición, a veces frontal, de parte del profesorado, que considera la Medicina de Familia como una rama secundaria de la Medicina, quizás al servicio administrativo de mentes galenas más apegadas a la proteína transportadora del lípido o del trasplante de hígado.

El futuro puede ser esperanzador. Las necesidades de la población en cuidados crónicos y la urgencia de implementar medidas preventivas y cercanas son una realidad cada vez más palpable. Las nuevas terapias farmacológicas, las terapias avanzadas que generarán nuevos resultados de salud y patología, deberán contar en el futuro con la Atención Primaria: han de tener en cuenta a los especialistas en personas.

Actualidad
Médica

Actual. Med.
2018; 103: (804): 61-65

Enviado: 03-06-2018
Revisado: 26-06-2018
Aceptado: 02-08-2018

DOI: 10.15568/am.2018.804.or01

Arterioesclerosis carotídea: correlación clínico-histológica de placas vulnerables

Carotid atherosclerosis: clinical-histological correlation in vulnerable plaques

Robles-Martín María L.[1], Rodríguez-Morata Alejandro[1], Reyes-Ortega Juan P. [1], Garzón-Bello Ingrid Johanna[2]

[1] *Servicio de Angiología y Cirugía Vascular. Hospital Quirónsalud de Málaga, España*

[2] *Departamento de Histología, Universidad de Granada*

Resumen

Objetivos: Caracterizar histológicamente placas humanas carotídeas vulnerables para plantear nuevas opciones diagnósticas y terapéuticas mediante la aplicación de nanomateriales en pacientes asintomáticos.

Métodos: Se incluyeron tres pacientes varones, con enfermedad carotidea e indicación quirúrgica (endarterectomía). Las placas fueron teñidas con hematoxilina-eosina, tricrómico de Masson, picrosirius y orceína. Se analizaron histológicamente, determinando su remodelamiento, núcleo lipídico, infiltración inflamatoria, presencia de células espumosas, calcificación y neovascularización con hemorragia. Se realizo un análisis estadístico comparativo del porcentaje de fibrosis, así como de su intensidad por tercios entre las muestras e intramuestra.

Resultados: A nivel clínico, la placa 1 era sintomática, correspondía a un paciente con antecedente de accidente isquémico transitorio, el paciente 2 presentaba un aneurisma carotideo con gran trombo mural y la placa 3 era asintomática. A nivel histológico, las placas 1 y 2 se asociaban con un estadio más evolucionado que la placa 3. Las placas 1 y 2 presentaron ruptura de su pared, intenso infiltrado de macrófagos, abundante calcificación y neovascularización con hemorragia intraplaca. Las placas carotídeas diferían principalmente en el grado de fibrosis. En concreto, la placa 3 destacó por la presencia de células espumosas migrando hacia el núcleo lipídico y la formación de líneas de calcificación. El estudio estadístico mostró una notable fibrosis de la placa 1 (5,4%), siendo inferior en la placa 3 (2,51%) y en la 2 (1,84%). Así mismo, se observaron diferencias estadísticamente significativas al comparar el tercio inferior de las placas 1 y 3, y en el análisis intramuestra de la placa 2.

Conclusiones: El presente estudio permitió determinar las características histológicas de placas vulnerables que se pueden asociar con la manifestación de síntomas clínicos. Estos hallazgos, sugieren un conocimiento potencial para el desarrollo de nuevas opciones diagnósticas y terapéuticas que mejoren las herramientas actualmente disponibles.

Palabras clave:
Arterioesclerosis, estenosis carotidea, placa vulnerable, accidente cerebrovascular, nanopartículas.

Abstract

Objectives: Histological characterization of vulnerable human carotid plaques to propose new diagnostic and therapeutic options through the application of tissue engineering strategies in asymptomatic patients.

Methods: In this study three male patients were included who presented carotid disease with surgical criteria (classic endarterectomy). The plaques were stained with hematoxylin-eosin, Masson's trichrome, picrosirius and orcein. All samples were histologically analyzed to study remodeling capability, lipid nucleus, inflammatory infiltration, presence of foam cells, calcification, neovascularization and intraplaque hemorrhage. In addition, we performed a comparative statistical analysis of the fibrosis percentage, as well as its intensity by thirds between samples and intra-sample.

Results: Clinical analysis revealed that Plaque 1 was syntomathic, trigging a stroke. Plaque 2 set up a carotid aneurism with a large mural thrombus. Plaque 3 was asynthomatic. Histologycal analysis from Plaques 1 and 2 determined they had developed a more advanced stage than Plaque 3. Plaques 1 and 2 were rupture plaques with a severe macrophages infiltrated and overall calcification and neovascularization with hemorrage. All plaques differed in the degree of fibrosis. At Plaque 3 foams cells were standing out, migrating to lipidic nucleous, as well as calcification lines. Statistic analysis presented a notorious Plaque 1 fibrosis (5,4%), below Plaque 3 (2,51%), and Plaque 2 (1,84%). They were statistically significant differences between the lower third of Plaques 1 and, 3, and at intra-sample analysis of Plaque 2.

Conclusions: The present study allowed us to determine the histological characteristics of vulnerable plaques that can be associated with the manifestation of clinical symptoms. These findings suggest a potential knowledge for the development of new diagnostic and therapeutic options that improve clinical currently available tools.

Keywords: Atherosclerosis, carotid stenosis, vulnerable plaque, stroke, nanoparticles.

ACTUALIDAD MÉDICA
www.actualidadmedica.es
© 2018. Actual. Med. Todos los derechos reservados

María Luisa Robles Martín
Servicio de Angiología y Cirugía Vascular. Hospital Quirónsalud Málaga.
Avda. Imperio Argentina 1 · 29004 Málaga, España.
E-mail: mluisa.robles@quironsalud.es
Tfn.: 952175030

INTRODUCCIÓN

La enfermedad cerebrovascular isquémica (ECVI) tiene una alta prevalencia en el mundo. Se estima que cada año se producen 1,4 millones de casos, siendo la segunda causa más común de muerte en Europa. Más de la mitad de los pacientes que sobreviven a estos eventos presentan dependencia en las actividades básicas de la vida diaria. Se trata por tanto de un problema de salud relevante, que supone una enorme carga financiera en los sistemas de salud y a los cuidadores (1,2).

La principal causa de ictus isquémico son los fenómenos tromboembólicos. En general, hasta en un 20% de los casos este material embolígeno procede de la ruptura de una placa arterioesclerótica previa a nivel de la arteria carótida interna (ACI) que provoca una estenosis superior al 50% (1).

La ateroesclerosis comienza, desde edades tempranas, con la entrada de partículas de LDL al espacio subintimal, que bajo ciertas condiciones metabólicas llegan a oxidarse. Esto conduce a la señalización y entrada de monocitos que son activados por las moléculas de adhesión de la superficie endotelial iniciándose un proceso de inflamación local, en el que las células musculares lisas también son atraídas a dicha área. Durante este evento, los monocitos se convierten en macrófagos que absorben los lípidos y se transforman en células espumosas. Por otra parte, con la apoptosis de estas células se libera su carga lipídica con un alto contenido de colesterol al espacio extracelular, atrayendo a más macrófagos, formándose así un núcleo lipídico necrótico, que queda confinado entre la membrana elástica externa e interna de la arteria, cubierto por una capa esclerótica fibrosa. La cristalización del colesterol conlleva un aumento de volumen en dicha zona, que provoca la estenosis de la luz arterial, y que produce un adelgazamiento de la capa fibrosa facilitando su ruptura y precipitando la embolización.

Esta evolución del proceso de formación de la placa carotidea está condicionado por los factores de riesgo vascular, destacando el tabaquismo, la dislipemia, la diabetes mellitus y la hipertensión arterial (2-4). En este contexto, se considera una placa sintomática cuando ha producido un evento neurológico (amaurosis transitoria, AIT o ictus "menor") en los 6 meses previos a su diagnóstico.

El tratamiento de la patología carotidea incluye la terapia médica desde estadios precoces (antiagregantes, estatinas y antihipertensivos), acompañado de intervencionismo (endarterectomía o stent carotideo) cuando existe una estenosis significativa (>50%) sintomática. En los pacientes asintomáticos la indicación quirúrgica se basa en la actualidad únicamente en parámetros hemodinámicos, cuando superan un grado de estenosis >70%. En este sentido, existe una gran controversia al respecto, ya que esta recomendación no incluye otros aspectos relacionados con la vulnerabilidad de la placa, que no solo se asocia al grado de estenosis. Es por ello un desafío elegir el tratamiento óptimo de estos pacientes (1,5,6).

El objetivo del presente estudio fue caracterizar placas carotideas humanas obtenidas mediante cirugía, con el fin de determinar la importancia de diversas características histológicas de las placas vulnerables, que puedan ayudar a plantear nuevas opciones diagnósticas y terapéuticas que integren los avances en ingeniería tisular.

MATERIAL Y MÉTODO

Pacientes incluidos

Se incluyeron tres pacientes (P1, P2 y P3) varones con enfermedad carotidea e indicación de tratamiento quirúrgico. El rango de edades fue 66-79 años. Entre los factores de riesgo vascular, destacaba el antecedente de tabaquismo y dislipemia en todos los casos. Tres de ellos además eran hipertensos y dos presentaban diabetes.

Análisis histológico

Los pacientes a los cuales se tomaron las muestras de placas carotideas fueron intervenidos mediante endarterectomía clásica con cierre con parche biológico, bajo anestesia general. Las placas se extrajeron en bloque y se fijaron en formol tamponado al 4%. Todas las muestras fueron sometidas a un proceso de descalcificación utilizando el método de Ana Morse hasta adquirir una consistencia adecuada para su procesamiento histológico. Una vez descalcificadas las muestras se realizaron secciones transversales de las placas en el origen de la arteria carótida interna. Tras llevar a cabo la deshidratación de estos segmentos se incluyeron en parafina, realizándose cortes de 4-6 µm con micrótomo. Una vez obtenidas las secciones histológicas se realizaron tinciones a las muestras: hematoxilina-eosina, tricrómico de Masson, picrosirius y orceína. En la tinción con hematoxilina-eosina, se observan los núcleos celulares en tono azul teñidos por la hematoxilina, mientras que la eosina tiñe las estructuras eosinofílicas en tonos rojos (7,8). En el caso del tricrómico de Masson se empleó hematoxilina Weigert, preparación de fucsina-escarlata y solución verde ligero. Esta tinción permite identificar el tejido conectivo (colágeno) teñido de verde intenso y la calcificación en tonos violáceos (7). La tinción de Picrosirius se realizó con rojo sirio y solución acuosa saturada de ácido pícrico, mediante esta tinción se evaluó el colágeno presente en la capa fibrosa con una coloración roja rosada. Mediante el uso de luz polarizada se determinó la capa fibrosa, gracias a la birrefrigencia del colágeno. La tinción de orceína se realizó mediante el uso de solución de orceína al 1% en alcohol absoluto y picrocarmin de Índigo. Esta tinción detecta la presencia de fibras elásticas en la arteria. El estudio histológico mediante microscopía óptica tenía como objetivo determinar las siguientes características histológicas:

- *Tipo de remodelamiento.* El desarrollo de la placa conlleva un remodelado de la pared arterial. La placa puede crecer hacia la luz del vaso produciendo una mayor estenosis (constrictivo) o hacia fuera, produciendo un aumento del diámetro de la arteria (expansivo) (9).
- *Núcleo lipídico*. Se caracteriza por la presencia de material amorfo con abundantes cristales de colesterol.
- *Infiltrado inflamatorio de macrófagos y linfocitos*. Estas células están implicadas en el desarrollo de la placa, así como la presencia de células espumosas.
- *Calcificación de la placa*. Se puede presentar como núcleos de calcificación o de forma concéntrica en la periferia del núcleo lipídico.
- *Vascularización, hemorragia intraplaca.* Se identifica neovascularización, que puede acompañarse de hemorragia intraplaca, observándose extravasación de hematíes (7-10).

Análisis estadístico

El análisis estadístico fue realizado en las muestras de placas carotideas teñidas mediante picrosirius con el objetivo de realizar un estudio cuantitativo del grado de fibrosis presente en las muestras. Para llevar a cabo el análisis se calculó el área de fibrosis expresada de forma porcentual y se analizó la intensidad de la fibrosis en cada muestra. Para esto, se dividió el área de la muestra en tercio superior (TS), medio (TM) e inferior (TI). En cada tercio se seleccionaron píxeles, hasta completar 300-400 píxeles por tercio, utilizando la herramienta de procesamiento de imagen digital (Image J©) que permitió calcular las estadísticas de valor de cada píxel seleccionado en relación con su intensidad. Los datos obtenidos fueron evaluados mediante un análisis intermuestras valorando diferencias topográficas estadísticamente significativas en el grado de fibrosis entre las distintas placas. Para ello se aplicó la pruebas U de Mann-Whitney y Kruskal-Wallis. Además, se realizó un análisis intramuestra, para determinar si existían diferencias en el grado de fibrosis dentro de cada muestra, aplicando la prueba de los rangos con signo de Wilcoxon y el test de Friedman.

RESULTADOS

Análisis clínico de los pacientes

Los pacientes fueron clasificados en relación con la clínica que presentaban.

La placa 1 (P1) correspondía a un paciente de 71 años con una estenosis significativa que había producido síntomas neurológicos recientes (pérdida de fuerza en miembro superior derecho y facial derecho). La placa 2 (P2) fue extraída de un paciente de 79 años que presentaba una dilatación aneurismática de la carótida interna con trombosis mural. La placa 3 (P3) procedía de un paciente de 68 años con una estenosis severa (>70%) asintomática.

Análisis histológico

El estudio histológico permitió identificar las principales características histológicas de cada placa (Tabla 1).

	Placa 1	Placa 2	Placa 3
Remodelamiento	Expansivo	Expansivo	Expansivo
Infiltrado macrógafos y linfocitos	Abundante	Abundante	Medio
Células espumosas	Escasas	Escasas	Abundantes
Calcificación	Abundante	Media	Media
Neovascularización	Abundante	Abundante	Escasa
Hemorragia intraplaca	Intensa	Intensa	Leve

Tabla 1. Características histológicas de las placas.

En concreto, el análisis histológico de la placa arterioesclerótica 1 reveló un crecimiento expansivo, existiendo una zona de ruptura de la placa. Se observó la presencia de calcificación, distribuida concéntricamente de forma densa rodeando el núcleo lipídico y en nódulos de calcificación. La placa 1 presentó alto contenido fibrótico al analizarla con luz polarizada, además de intensa vascularización asociada a fenómenos de hemorragia intraplaca (Figura 1).

Por otra parte, los resultados de la placa 2 mostraron un remodelamiento expansivo de la pared arterial, con ruptura de la placa. Infiltración abundante de linfocitos y macrófagos desde la túnica íntima con escasas células espumosas. Abundante vascularización con intensa hemorragia intraplaca y disposición de la calcificación concéntrica al núcleo lipídico, con severo adelgazamiento de la capa fibrótica (Figura 2).

La placa 3 presentaba un crecimiento expansivo, sin zona de ruptura. En este sentido, destaca la infiltración de linfocitos y macrófagos, así como la migración de células musculares lisas hacia el espacio subendotelial, presentando engrosamiento del mismo con abundantes células espumosas. Las células espumosas se disponían hacia el núcleo lipídico, en el cual se apreciaba un proceso de calcificación en desarrollo, observándose gránulos que se consolidaban formando líneas de calcificación (Figura 3).

Análisis estadístico

El análisis cuantitativo reveló que el área de fibrosis en la placa 1 fue (5,4%), menor en la placa 3 (2,51%) y muy escaso en la placa 2 (1,84%) (Figura 4).

Al realizar el análisis intermuestras no se encontraron diferencias significativas en las comparaciones de las placas a nivel del tercio superior y del tercio medio (P<0,001). Respecto al tercio inferior no existieron diferencias en la comparación de P1 con P2 y P2 con P3, pero si se observó una diferencia estadísticamente significativa en cuanto al grado de intensidad en la comparación entre P1 y P3 (U de Mann Withney P=0,355).

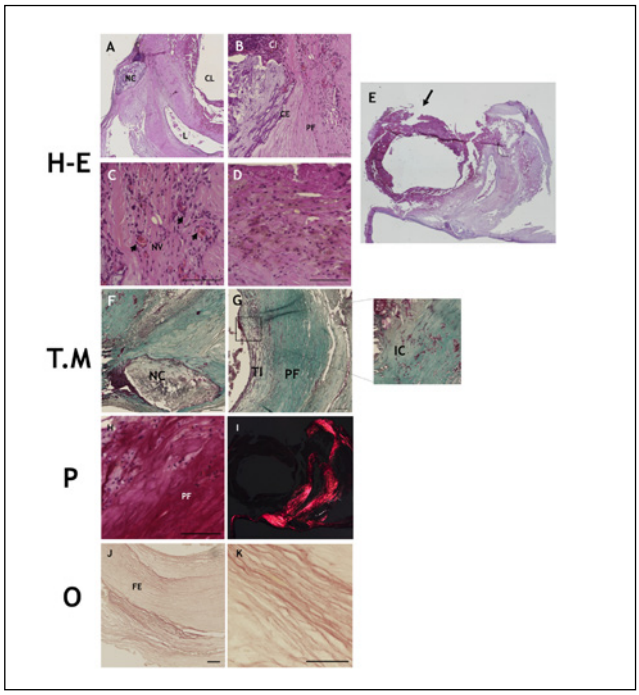

Figura 1. Análisis histológico placa 1 mediante el uso de técnicas histológicas Hematoxilina-Eosina (H-E), Tricrómico de Masson (T.M), Picrosirius (P) y Orceína (O). A centro lipídico (CL), núcleo de calcificación (NC) y la luz de un vaso intraplaca (L). B infiltrado celular (CI), células espumosas (CE), proceso fibrótico (PF). C neovascularización (NV) con hemorragia (flechas cortas). D extravasación de hematíes. E imagen global, zona de ruptura (flecha). F núcleo de calcificación (NC). G túnica íntima (TI), proceso fibrótico (PF), amplificación del infiltrado celular. H proceso fibrótico. I Luz polarizada: intensa fibrosis. J, K fibras elásticas (FE). Barra de magnificación 100µm.

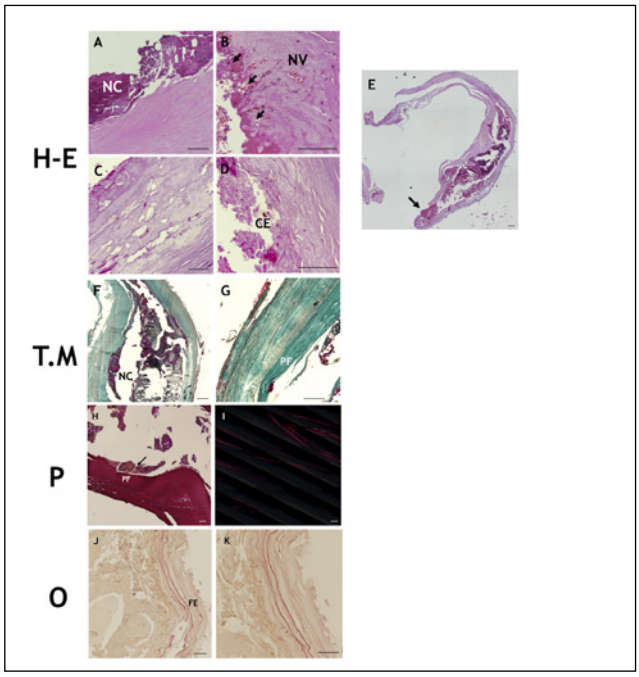

Figura 2. Análisis histológico placa 2 mediante el uso de técnicas histológicas Hematoxilina-Eosina (H-E), Tricrómico de Masson (T.M), Picrosirius (P) y Orceína (O). A calcificación (NC). B neovascularización (NV), hemorragia (flechas cortas). C infiltrado celular. D células espumosas (CE). E imagen global, zona de ruptura (flecha). F calcificación (NC). G, H proceso fibrótico (PF). I luz polarizada: escasa fibrosis. J, K fibras elásticas (FE). Barra de magnificación 100 µm.

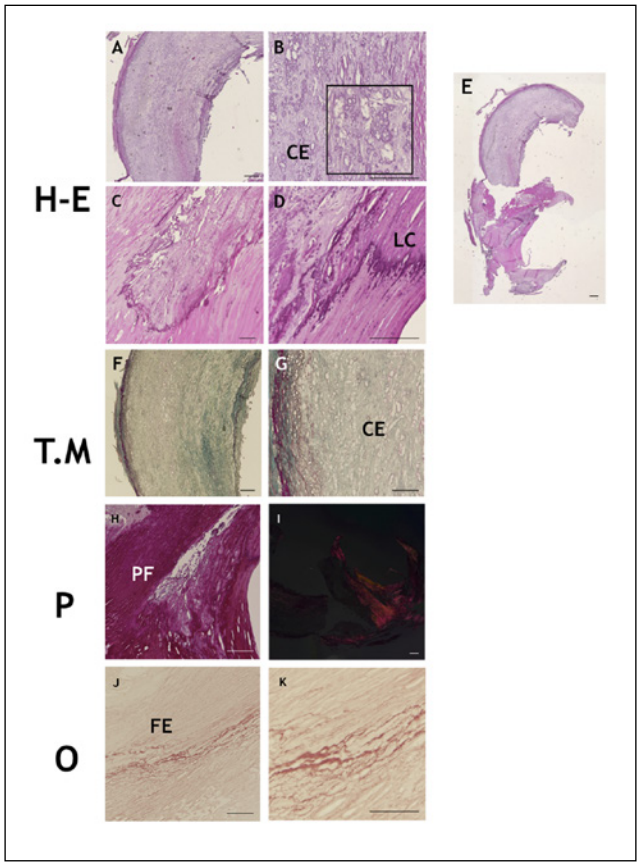

Figura 3. Analísis histológico placa 3 mediante el uso de técnicas histológicas Hematoxilina-Eosina (H-E), Tricrómico de Masson (T.M), Picrosirius (P) y Orceína (O). A infiltración celular. B células espumosas (CE). C, D líneas de calcificación (LC). E imagen global. F degradación de la matriz. G células espumosas (CE). H proceso fibrótico (PF). I Luz polarizada: fibrosis media. J, K fibras elásticas (FE). Barra de magnificación 100µm.

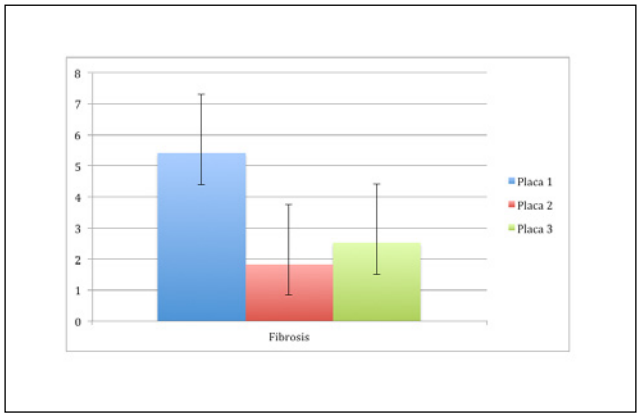

Figura 4. Porcentaje del área de fibrosis para las muestras de placa carotidea (P1, P2, P3), mediante la cuantificación de la tinción de Picrosirius.

El estudio intramuestra no mostró diferencias significativas al comparar entre si los tres tercios definidos previamente en P1 y P3 (P<0,001). En cambio si presento diferencias significativas en P2, en la comparación individual entre el tercio superior y el medio (prueba de rangos con signo de Wilcoxon P=0,876), así como entre el tercio superior y el inferior (prueba de rangos con signo de Wilcoxon P=0,009). Estas diferencias significativas se mantuvieron presentes al analizar de forma conjunta los tres tercios (Test Friedman P=0,002) (Tabla 2).

ANÁLISIS INTERMUESTRAS			ANÁLISIS INTRAMUESTRA		
	U de Mann-Whitney (P Value)	Kruskal-Wallis (P Value)		Wilcoxon (P Value)	Friedman (P Value)
TS P1-P2	0,000		P1 TS-TM	0,000	
TS P1-P3	0,000		P1 TM-TI	0,000	
TS P2-P3	0,000	0,000	P1 TS-TI	0,000	0,000
TM P1-P2	0,000		P2 TS-TM	0,876	
TM P1-P3	0,000		P2 TM-TI	0,000	
TM P2-P3	0,000	0,000	P2 TS-TI	0,009	0,002
TI P1-P2	0,000		P3 TS-TM	0,000	
TI P1-P3	0,355		P3 TM-TI	0,000	
TI P2-P3	0,000	0,000	P3 TS-TI	0,000	0,000

Tabla 2. Analísis estadístico: intermuestras e intramuestra.

DISCUSIÓN

La importancia clínica del proceso arterioesclerótico radica en la transformación de una placa estable a inestable. Este concepto de vulnerabilidad de la placa se ha planteado desde hace aproximadamente 20 años, pero ha sido en los últimos años cuando se le ha prestado mayor atención (11).

La arterioesclerosis es un fenómeno evolutivo, que comienza con el engrosamiento fibroso de la íntima, asociado a la formación del núcleo lipídico. La calcificación distrófica y la neovascularización acompañan el proceso. Las manifestaciones clínicas se producen cuando hay una ruptura en la placa y su contenido queda expuesto a la luz, siendo altamente trombogénico y provocando embolismos (10,12,13).

En el presente estudio se ha llevado a cabo una caracterización histológica con el objetivo de correlacionar las características de las tres placas estudiadas con su vulnerabilidad y capacidad para producir sintomatológía clínica. En este sentido, la única placa que llego a producir síntomas neurológicos fue la placa 1. En la placa 2 el proceso arterioesclerótico degenero la pared formando un aneurisma de 1,3 cm que presentaba un gran trombo irregular en superficie. Por otra parte, la placa 3 se intervino de acuerdo al grado de estenosis. Estas diferencias clínicas se relacionaban con los resultados del análisis histológico y estadístico.

Las características histológicas observadas en la placa 1 sugieren un estadio evolutivo avanzado. La placa 1 presentaba abundantes fibras de colágeno en relación con el elevado porcentaje de fibrosis calculado en el análisis estadístico (5,4%). Esta zona de fibrosis predominaba en la túnica media, mientras que prácticamente había desaparecido en la zona de la íntima donde se encontraba el núcleo lipídico observándose zonas de ruptura en la placa. La vascularización era intensa con múltiples focos de hemorragia. En este contexto, las placas que presentan histológicamente una cubierta delgada poco fibrótica se consideran placas vulnerables, por su alto riesgo de ruptura (8,13). Algunos estudios se han centrado en determinar el grosor de esta capa como factor determinante en la producción de síntomas. En el caso de la placa 2, no había producido síntomas aún pero tenía características que se relacionan con una placa evolucionada, presentando similitudes histológicas con respecto a la placa 1. En el análisis estadístico no se encontraron diferencias significativas en cuanto a la intensidad de la fibrosis al compararla con otras muestras, pero sí destacaba un porcentaje de fibrosis menor (1,84%). La capa fibrótica había sufrido un adelgazamiento severo, observándose diferencias intramuestra al analizar la intensidad de la fibrosis en cada tercio. Este fenómeno podría guardar relación con la dilatación aneurismática de la pared arterial. La dilatación de la pared arterial conlleva un adelga-

zamiento de la íntima, con pérdida de células musculares lisas y fibras elásticas, que se sustituyen progresivamente por tejido inelástico. Este adelgazamiento de la íntima podría haber desencadenado la ruptura de la placa que se observa a nivel histológico, provocando una exposición del contenido del núcleo lípido a la luz arterial que pudo motivar la formación de el gran trombo de superficie que presentaba la placa en las pruebas de imagen realizadas para su diagnóstico.

En el análisis de la placa 3, se identifica un proceso arterioesclerótico menos evolucionado. Destaca una desestructuración de la matriz que se está degradando por la infiltración celular inflamatoria, observándose una migración celular hacia el núcleo lipídico con abundantes células espumosas. Es prominente un proceso de calcificación activo que se presenta de forma granular produciéndose una condensación en forma de líneas de calcificación. Estas diferencias histológicas se acompañan de diferencias significativas en el análisis estadístico intermuestras, en la comparación de la intensidad de la fibrosis entre la placa 1 y la 3, concretamente a nivel del tercio inferior. Este hallazgo podría estar relacionado con la evolución de la placa, y correlacionarse con las diferencias clínicas existentes entre ellas, si bien sería necesario analizar un mayor número de muestras para definirlo.

Los hallazgos del presente trabajo podrían sugerir la importancia de la correlación clínica e histológica para el desarrollo de nuevas herramientas terapéuticas y de diagnóstico. En este sentido, en los últimos años ha llamado la atención el uso experimental de nanopartículas de oro como medio de contraste para detectar el contenido de macrófagos de la pared arterial al ser absorbidas por estas células, permitiendo obtener excelentes imágenes por medio de tomografía computarizada o resonancia magnética (14,15). Por otra parte, el contenido elevado de macrófagos es uno de los principales factores asociados a vulnerabilidad, motivo por el cual los macrófagos vez se han convertido en un prometedor objetivo terapéutico de esta enfermedad . En este contexto, el estudio histológico detallado de placas carotideas humanas podría proveer un avance en la Cirugía vascular.

CONCLUSIONES

Este trabajo es un estudio preliminar encaminado a analizar aquellas características histológicas de las placas carotideas vulnerables que se asocian a la producción de síntomas y que puedan ser diana para el desarrollo de nuevos medios diagnósticos en el seguimiento y tratamiento de los pacientes asintomáticos.

A pesar del reducido tamaño muestral, se pudo comparar tres placas con una evolución diferente, encontrando una correlación clínica con el grado de fibrosis, intensidad de la misma, presencia de macrófagos y de células espumosas, desarrollo de neovascularización y de hemorragia intraplaca. Estos resultados realzan la necesidad de establecer criterios quirúrgicos que no se basen únicamente en parámetros hemodinámicos, y son un aliciente para el uso de nanomateriales que puedan mejorar las pruebas diagnósticas e incluso las opciones terapéuticas de estas enfermedades tan prevalentes.

REFERENCIAS BIBLIOGRÁFICAS

1. Naylor AR, Ricco JB, De Borst GJ, et al. Management of atherosclerotic aarotid and verterbral artery disease: 2017 Clinical practice guidelines of the European Society for Vascular Surgery (ESVS). Eur J Vasc Endovasc Surg 2018;55: 3-81.

2. Moreno VP, García-Raso A, García-Bueno MJ, et al. Factores de riesgo vascular en pacientes con ictus isquémico. Distribución según edad, sexo y subtipo de ictus. Rev Neurol 2008;46:593-598.

3. Tsivgoulis G, Safouris A, Kim DE, Alexandrov AV. Recent advances in primary and secondary prevention of atherosclerotic stroke. Journal of Stroke 2018;20(2):145-166.

4. Mughal MM, Khan MK, DeMarco JK, Majid A, Shamoun F, Abela GS. Symptomatic and asymptomatic carotid artery plaque. Expert Rev Cardiovasc Ther 2011;9(10):1315-1330.

5. Xia Z, Yang H, Yuan X, et al. High-resolution magnetic resonance imaging of carotid atherosclerotic plaques-a correlation study with histopathology. Vasa 2017;46(4):283-290.

6. Howard DP, Van Lammeren GW, Rothwell PM, et al. Symptomatic carotid atherosclerotic disease: correlations between plaque composition and ipsilateral stroke risk. Stroke 2015;46(1):182-189.

7. Butcovan D, Mocanu V, Baran D, Ciurescu D, Tinica G. Assessment of vulnerable and unstable carotid atherosclerotic plaques on endarterectomy specimens. Exp Ther Med 2016:11(5): 2028-2032.

8. Redgrave Jn, Gallagher P, Lovett JK, Rothwell PM. Critical cap thickness and ruptura in symptomatic carotid plaques. Stroke 2008;39:1722-1729.

9. Fepreva.org [internet]. Buenos Aíres: Fepreva; 2012. [citado 30 jul 2018]. Disponible en: http://www.fepreva.org/curso/6to_curso/material/ut20.pdf.

10. Gallagher PJ, Van der Wal AC. Blood vessels. En: Mills SE, editor. Histology for pathologists. 4th ed. Philadelphia: Lippincott Williams & Wilkins; 2012. p 233-258.

11. Teng Z, Sadat U, Brown AJ, Gillard JH. Plaque hemorrhage in carotid artery disease: Pathogenesis, clinical and biomechanical considerations. Journal of Biomechanics 104;47:847-858.

12. Konishi T, Funayama N, Yamamoto T, et al. Pathological quantification of carotid artery plaque instability in patients undergoing carotid endarterectomy. Cir J 2018;82:258-266.

13. S. Shindo K, Fujii M, Shirakawa K, et al. Morphologic features of carotid plaque ruptura assessed by optical coherence tomography. Am J Neuroradiol 2015;36:2140-2146.

14. De Wilde D, Trachet B, Van der Donckt C, et al. Vulnerable plaque detection and quantification with gold particle-enhaced computed tomography in atherosclerotic mouse models. Mol Imaging 2015;14.

15. Qin J, Peng C, Zhao B, et al. Nonivasive detection of macrophages in atherosclerotic lesions by computed tomography enhanced with PEGylated gold nanoparticles.Int J Nanomedicine 2014;9:5575-5590.

Actualidad
Médica

ORIGINAL

Actual. Med.
2018; 103: (804): 66-71

Enviado: 07-06-2018
Revisado: 30-06-2018
Aceptado: 05-08-2018

DOI: 10.15568/am.2018.804.or02

Tratamiento de la Litiasis Renal en Cáliz Inferior. Litotricia Extracorpórea Versus Cirugía Intrarrenal Retrógrada o Percutánea

Treatment of Lower Pole Renal Stones. Extracorporeal Shockwave Lithotripsy Versus Intrarenal and Percutaneous Surgery

Orihuela-Arroyo Beatriz[1], Arrabal-Polo Miguel Ángel[2], Arrabal-Martín Miguel[2]
[1] *Alumna interna Departamento de Urología de la Facultad de Medicina de Granada, España.*
[2] *Servicio de Urología, Hospital Campus de la Salud, Granada, España.*

Resumen

Introducción: la litotricia extracorpórea por ondas de choque (LEOC) es el tratamiento usado en el 80-90% de los casos de litiasis renal. Las técnicas endourológicas como la cirugía intrarrenal retrógrada (CIR), la nefrolitotomía percutánea (NLP) y sus miniaturizaciones (miniperc) están ganando importancia gracias a su alta eficacia. Cuando se trata del cáliz inferior la litotricia extracorpórea es la que presenta peores resultados, pero es difícil determinar las indicaciones para tratar con una técnica concreta. El objetivo de esta revisión es determinar la eficacia y seguridad de estas técnicas en el manejo de la litiasis renal en cáliz inferior.
Material y métodos: revisión de 12 estudios que evalúan resultados de una, dos o las tres técnicas en términos de eficacia, tiempo de intervención, estancia hospitalaria, complicaciones, maniobras auxiliares y re-tratamiento.
Resultados: la LEOC presenta peores resultados cuando el cálculo es de mediano tamaño, menor tiempo de intervención y estancia, más complicaciones y altas tasas de re-tratamiento. La eficacia de la CIR y la NLP no se ve tan afectada por el tamaño de la litiasis, presentando buenos resultados y menores tasas de litiasis residuales, pero mayor tiempo de intervención y de estancia hospitalaria.
Conclusiones: la litotricia extracorpórea presenta resultados inferiores, pero bastante aceptables considerando su baja invasividad y corta estancia hospitalaria, características que la hacen preferible en pacientes seleccionados. Las técnicas endourológicas demuestran una gran eficacia a expensas de ser más invasivas y costosas, aunque a veces sean preferibles para evitar la necesidad de re-tratamiento.

Palabras clave: Litotricia extracorpórea, cáliz inferior, litiasis, cirugía intrarenal retrógrada, nefrostomía percutánea, ureteroscopía flexible.

Abstract

Introduction: extracorporeal shockwave lithotripsy (SWL) is used in the 80-90% of the cases of renal lithiasis. Endourological techniques such as retrograde intrarenal surgery (RIRS) or percutaneous nephrolithotomy (PCNL) and its miniaturizations (miniperc) are gaining importance because they are highly effective treatments. Regarding the treatment of the nephrolithiasis of the lower pole, the extracorporeal lithotripsy presents worse results, but it still difficult to set up the indications to treat with a certain technique. The purpose of this review is to stablish the effectivity and safety profile of these techniques in the management of the lower renal pole lithiasis.
Materials and Methods: we conducted a review of 12 studies that evaluate results of one, two or three of the techniques in terms of effectivity, operative time, hospital stay, complications, auxiliary procedures and re-treatment.
Results: SWL presents lower stone-free rates when the lithiasis is medium or big sized, shorter operative time and hospital stay, more complications and high rates of re-treatment. The effectivity of RIRS and PCNL does not change a lot with larger lithiasis, presenting good results and lower residual lithiasis rates. The longer operative time was performed with RIRS and the longer hospital stay with PCNL. The complications rate varies, being more important with PCNL. Re-treatment rates are low with RIRS and PCNL.
Conclusions: these three techniques show good results in the management of lower pole lithiasis, although SWL presents worse results in comparison, but considering its reduced invasiveness and short hospital stay, it is the chosen technique for many patients. Endourological techniques show better results at expense of their invasiveness and higher cost, although sometimes they are preferable in order to prevent re-treatment.

Keywords: Extracorporeal lithotripsy, lower calyx, lithiasis, retrograde intrarenal surgery, percutaneous nephrostomy, flexible ureteroscopy.

ACTUALIDAD MÉDICA
www.actualidadmedica.es
© 2018. Actual. Med. Todos los derechos reservados

Beatriz Orihuela Arroyo
Alumna interna Dpto. de Urología de la Facultad de Medicina de Granada
Avda. de la Investigación, 11 · 18016 Granada
E-mail: beedebeatriz@gmail.com
Tfn.: 626 328 638

INTRODUCCIÓN

La litiasis renal es causa de importante morbilidad y costo económico, afectando hasta el 15% de la población. La incidencia máxima ocurre entre los 15 a 44 años de edad (1).

Con los recientes avances en endoscopia y en litotricia, varias alternativas existen hoy para el manejo de los cálculos. Como consecuencia, han aparecido muchas cuestiones sobre la aplicación de una modalidad en particular para el tratamiento de enfermedades litiásicas en concreto.

Aunque la litotricia extracorpórea por ondas de choque (LEOC, o ESWL/SWL en inglés) permanece como el modo más común de tratamiento, hay un gran número de factores, principalmente el tamaño de la litiasis, la localización, la composición y las peculiaridades anatómicas, que son desfavorables a los resultados de la LEOC (2). La litotricia por ondas de choque se comenzó a usar en 1980 y desde entonces se ha instaurado como el tratamiento de elección en el 80-90% de los casos de litiasis ureterorrenal (3). Varios estudios sobre todo de la década de los 90 evidenciaron las limitaciones de la LEOC. Turna et al (4) relacionaron significativamente el tamaño de la litiasis con la tasa de éxitos, cuando era <100 mm^2 había un 91.2% de libres de litiasis y cuando el tamaño era entre 100 y 200 mm^2 bajaba a 65.5%. Ilker et al (5) definieron una tasa de éxitos de 13% y nula (ningún resultado exitoso), cuando la litiasis medía de 3-4.9 y de 5, respectivamente. En cuanto a la localización Turna et al (4) también demostraron que la eficacia de la LEOC para el cáliz inferior era significativamente menor que para las litiasis de otras localizaciones: 82.8%, 83.4% y 67.5% para cáliz superior, medio e inferior respectivamente. Otros factores relacionados con la eficacia de la LEOC son la densidad del cálculo: cálculos de densidad superior a 750-1000 UH o duros (oxalato de calcio monohidratado) (6) tienen peores resultados, y el tipo de aparato de litotricia (7): el uso de unos u otros aparatos de litotricia también hace variar la tasa de libres de litiasis (SFR, *stone free rate*): descrito por Robert et. al de 84% para cálculos del cáliz inferior entre 5-15 mm en el piezoeléctrico. Esto se debe al poder de fragmentación del aparato: cuanto menores sean los fragmentos más fácilmente serán filtrados.

En esta revisión se pretende sobre todo valorar el efecto de la localización en el polo inferior sobre el resultado. El tratamiento ideal para los pacientes con litiasis renales en el polo inferior continúa siendo un dilema para los urólogos (8). La nefrolitotomía percutánea (NLP o PCNL/PNL en inglés) y la cirugía intrarrenal retrógrada (CIR o RIRS en inglés) son grandes alternativas a la litotricia extracorpórea.

Goodwin et al. (9) describieron en 1955 la técnica de la nefrostomía percutánea en pacientes con hidronefrosis y 21 años después Fernström y Johansson (10) la extrapolaron al tratamiento de las litiasis renales. En el 1980 Chaussy et al. (11) revolucionaron el tratamiento de las litiasis renales con la litotricia extracorpórea. En 1997 Helal et al. (12) diseñaron una alternativa a la NLP en pediatría, usando un cistoscopio de menor diámetro, a lo que posteriormente se llamó "miniperc". Menor efecto traumático y menor pérdida de sangre eran conseguidas con instrumentos menores. Tras esto, muchos otros avances en instrumentación endourológica como el diseño del ureteroscopio flexible y la tecnología láser, han permitido crear nuevas técnicas como la cirugía intrarrenal retrógrada (CIR) (13).

La LEOC es una técnica con baja morbilidad, bien aceptada por profesionales y pacientes. La EAU (*European Association of Urology*, 2013) recomienda la LEOC como técnica de primera elección para las litiasis del polo inferior menores de 1 cm. La NLP es en la actualidad la opción estándar para litiasis mayores de 2 cm, así como en casos de litiasis múltiples o de diferentes áreas del riñón, incluido el cáliz inferior.

El principal inconveniente de la NLP es la alta comorbilidad que lleva asociada. Por ello el desarrollo de NLP menos invasiva con la miniperc y microperc han permitido disminuir las complicaciones sin afectar a sus buenos resultados. Otra alternativa potencialmente menos invasiva es la ureteroscopia flexible o CIR, inicialmente reservada a los casos de litiasis resistentes a la LEOC. La CIR es cada vez más usada como primer tratamiento ya que sus resultados son similares y a veces superiores a los de las otras dos técnicas y con menos morbilidad que la percutánea.

MATERIAL Y MÉTODOS

Se llevó a cabo una búsqueda en la literatura en PubMed de artículos relacionados, utilizando como palabras clave (keywords): Extracorporeal Lithotripsy/ Lower calyx/ Lithiasis/ Retrograde intrarenal Surgery/ Percutaneous nephrolithotomy/ Flexible Ureteroscopy/ Miniperc.

De la búsqueda inicial respondieron a los términos introducidos 367 artículos de los cuales se seleccionaron según exactitud en contenido unos 24 artículos con texto en inglés. A continuación se seleccionaron aquellos estudios válidos para la comparación que estaban realizados los últimos 5 años, quedando 12 estudios randomizados; de ellos 1 tiene únicamente resultados de LEOC; 2 tienen sólo resultados de CIR; 2 tienen sólo resultados de NLP; 2 comparan CIR y NLP; 2 comparan LEOC y CIR; 2 comparan LEOC, NLP y CIR, y 1 compara miniperc con microperc.

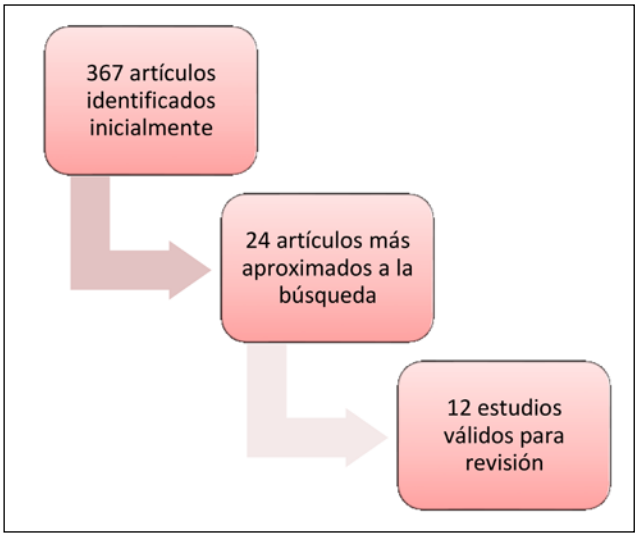

Figura 1.

Los 12 artículos restantes incluían estudios más antiguos, revisiones y meta-análisis utilizados como fuentes de información para introducción y discusión principalmente.

En esta revisión se pretende valorar la eficacia y la seguridad de cada una de las técnicas terapéuticas incluyendo la evaluación de la eficacia de cada método (libre de litiasis), descrita como SFR, el porcentaje de litiasis residuales, la tasa de complicaciones, el tiempo de intervención, el tiempo de estancia hospitalaria y las maniobras auxiliares, aunque no todos los estudios miden todos estos parámetros.

RESULTADOS

La Tabla 1 (ver en la página siguiente) recoge los datos de cada estudio de los 12 seleccionados de acuerdo a lo establecido en los métodos. No todos los estudios medían todos los parámetros evaluados.

Todos los estudios excepto dos son estudios retrospectivos y todos medían los resultados en el cáliz inferior. La mayoría evalúan resultados cuando la litiasis es de mediano tamaño (1-2 cm)

Referencia	Año	Diseño	Criterios de inclusión	Procedimiento	Número pacientes (n)	SFR (%)
Martov et al. (20)	2013	Prospectivo	0.5-1 cm, cáliz inferior	LEOC	285	74.4
Resorlu et al. (14)	2012	Retrospectivo	1-2 cm, cáliz inferior	CIR	67	80.6
Jung et al. (21)	2015	Retrospectivo	1.5-3 cm, cáliz inferior	NLP CIR	44 44	84.1 93.2
Palmero et al. (22)	2014	Retrospectivo	> o = 2 cm	CIR	106	79.4
Unsal et al. (15)	2011	Retrospectivo	1-2 cm	NLP	60	93.3
Kumar et al. (16)	2015	Prospectivo	1-2 cm	LEOC CIR Miniperc*	45 45 45	73.8 86.1 95.1
Akbulut et al. (23)	2016	Retrospectivo	< 2cm	CIR Miniperc*	63 31	85.7 90.3
Aboutaleb et al. (17)	2012	Retrospectivo	1-2 cm	LEOC CIR NLP	24 13 19	62.5 74.6 89.4
Bayar et al. (25)	2014	Retrospectivo	>2 cm	NLP	180	79.4
Tok et al. (18)	2016	Retrospectivo	1-2 cm	Miniperc*	40	82.5
Singh et al. (19)	2014	Retrospectivo	1-2 cm	LEOC CIR	35 35	48.6 82.9
Sener et al. (24)	2014	Retrospectivo	< 1 cm	LEOC CIR	70 70	91.4 100

Tabla 1. Resultados
**Miniperc: miniaturización de la NLP, disminuye las complicaciones pero no la SFR.*

(14-19). El tamaño muestral oscila siendo el menor 13 pacientes en el grupo de CIR del estudio de Aboutoleb et al. (17) y el mayor 285 pacientes sometidos a LEOC en el estudio de Martay et al. (20).

En algunos estudios se mide el tiempo de intervención. El tiempo medio para una sesión de LEOC está entre 42.3 ± 6.3 y 48.3 ± 16 (17, 19). El tiempo de intervención medio para la CIR varía con el tamaño de la litiasis: con litiasis mayores de 2 cm es de 117.5 ± 28.7 min y con litiasis menores de 2 cm es de 60.8 ± 19.9 min (17, 19, 21-24). Con respecto a la NLP el tiempo medio de intervención es de 73.7 ± 31.3 min y el de la miniperc de 72.1 ± 30.4 min (18, 23). En el estudio de Aboutoleb et al. (17) es significativa la diferencia en el tiempo de intervención de miniperc sobre LEOC y CIR. En el estudio de Jung et al. (21) el tiempo de intervención fue significativamente mayor para CIR que para NLP.

El tiempo de estancia hospitalaria varía según la técnica también, siendo el mínimo de menos de 1 hora en LEOC (24) y el máximo 88.8 horas (3.2 días) para NLP (15). En el estudio de Jung et al. (21) es significativamente mayor la estancia con la NLP respecto a la CIR.

Los resultados de SFR están presentes en todos los estudios y son aquellos determinados en el momento establecido para seguimiento por cada autor. Sólo en tres se indica que aparte hay un porcentaje de pacientes con litiasis residuales, definidas como litiasis iguales o superiores a 5 mm (26) y residuos mayores de 3 mm (14, 21). El SFR más bajo lo presenta la LEOC para litiasis entre 1-2 cm, SFR 48.6% (19) y el más alto la CIR para litiasis menores de 1 cm siendo el SFR de 100% (24). En el estudio de Jung et al. (21) SFR fue mayor para CIR que para NLP pero los resultados no fueron significativos.

Para la evaluación de complicaciones todos los estudios usaron la clasificación de Clavien-Dindo y la más frecuente fue la hemorragia (25). En el trabajo de Aboutaleb et al. (17) se suman las complicaciones en la tabla: LEOC (hematuria 4.17%, 1; Cólico renal 37.5%, 9), NLP (hematuria 21%, 4; cólico 10.5%, 2), CIR (hematuria 30.7%, 4; cólico 15.3%, 2). La pérdida de hemoglobina asociada a la NLP fue significativamente mayor que con la CIR, pero las complicaciones en general no mostraron significación (21).

Algunos estudios evalúan la necesidad de re-intervenir (re-tratamiento). Para la LEOC el porcentaje medio de re-tratamiento es alto, de 60.7%. Para CIR es de 4% y para miniperc de 2.2%. En el trabajo de Aboutaleb et al. (17) estas diferencias son estadísticamente significativas.

La LEOC es actualmente el procedimiento más usado como tratamiento de las litiasis renales. Su perfil de seguridad es muy bueno debido a su baja invasividad y sus resultados son buenos. Sin embargo, hay algunos factores que afectan negativamente a los resultados de la LEOC en términos de SFR, requerimiento de maniobras auxiliares y de re-tratamiento.

El tamaño del cálculo es el parámetro más importante en relación con la SFR. La EAU recomienda la LEOC como primera opción de tratamiento en casos de litiasis renal menor de 1 cm (*European Association of Urology*, 2013). La localización de la litiasis también es un parámetro importante para los resultados, siendo las localizadas en el cáliz inferior las más difíciles de tratar, sin embargo las características anatómicas del cáliz inferior siguen como parámetro en discusión.

La longitud infundibular (IL, *infundibular length*), el ancho infundibular (IW, *infundibular width*), la altura pelvicaliceal (PCH, *pelvicaliceal height*) y el ángulo infundíbulo-pélvico (IPA, *infundibular pelvic angle*) son parámetros medidos en algunos estudios para buscar una asociación entre éstos y los resultados del tratamiento, sin embargo, en muchos casos no hay asociación significativa. Martov et al. (20) descartaron IW como un criterio de variabilidad debido a la ausencia de resultados significativos. Turna et al. (4) presentaron la IL y el IW como resultados significativos al determinar la SFR tras el tratamiento.

Litiasis residuales (%)	Tiempo de intervención (min)	Estancia hospitalaria (h)	Complicaciones (%)	Maniobras auxiliares (%)	Re-tratamiento (%)
25.6	-	-	-	-	
16.4	-	-	-	-	
15.9 6.8	85.5±41.1 123±57.4	-	15.9 4.5	52.3 86	
-	112	16	6.7	-	
-	62.2	88.8	-	6.7	
-	-	3.1 31.2 74.4	0 0 13.3	20.2 8.8 6.6	63.4 2.1 2.2
-	44.4±18.3 91.9±37.6	22.4±18.2 63.8±32.1	8 29		
-	48.3±16 76±34 63±32	12-24 12-48 24-72	41.7 46 31.5	-	-
-	84±52	-	6.1	-	-
-	52.25 ± 23.09	63.1±31.4	7.5	-	-
-	42.3±6.3 78.7±20	4.8±2.4 48±14.4	48.6 31.4	45.7 8.6	65.7 5.7
-	- 44±7.4	0 24	5.7 8.6	8.6 0	52.9 4.3

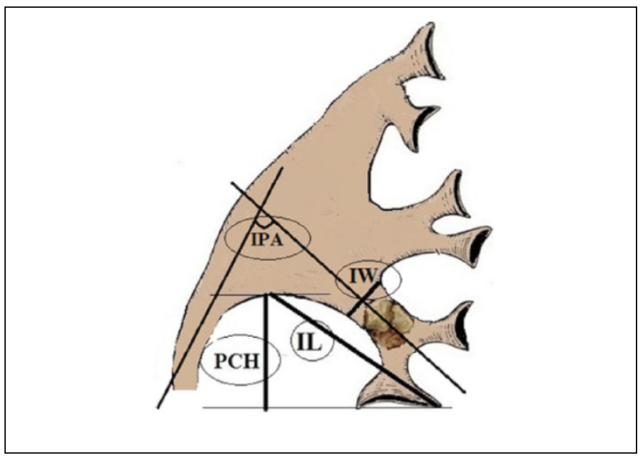

Figura 2. (11)

Chaussy et al. (7) asocia un IPA agudo, un IW estrecho y un cuello largo con menores SFR, pero los resultados no son significativos lo cual los autores atribuyen a la variabilidad individual de la medición de dichos parámetros. Aboutaleb et al. (17) asocian significativamente cada medida con los resultados de la LEOC, siendo parámetros favorables un ángulo LIP > o = a 90º, IL < 3 cm y IW > 5 mm. Y Lin et al. (27) recogieron que un IW de 4 mm o más se podía considerar un predictor significativamente favorable para el aclaramiento litiásico.

El estudio de la anatomía del cáliz inferior hasta ahora sobre todo se ha relacionado con la litotricia. Resorlu et al. (14) además demuestran que el ángulo IP tiene un impacto significativo en el aclaramiento de las litiasis tras la CIR. En los datos obtenidos la longitud infundibular y la altura pelvicaliceal medias fueron ligeramente mayores en los pacientes libres de litiasis pero las diferencias no fueron significativas. Tampoco fueron significativos los resultados con el diámetro infundibular. El ángulo infundibulopélvico medio fue 48 y 35º en los pacientes libres de litiasis y en los que no respectivamente (más agudo en los que no). La presencia de un ángulo > 45º está fuertemente relacionada con mejores resultados de la CIR.

Un tamaño mayor de la litiasis, la localización en el cáliz inferior y las características anatómicas del mismo influyen notablemente en los resultados de la LEOC. El resto de los procedimientos terapéuticos, sea la CIR, NLP o miniperc se ven menos afectadas por estos factores. Los resultados de la NLP no se ven afectados por el tamaño de la litiasis.

Para el tratamiento de las litiasis de mediano tamaño (1-2 cm) en el cáliz inferior la LEOC presenta resultados aceptables, pero siempre menores si se comparan con los resultados de la CIR o la NLP. En el trabajo de Kumar et al. (16) miniperc y CIR fueron más efectivas sobre las litiasis de mediano tamaño que la LEOC, y Unsal et al. (15) demostraron que la NLP es un tratamiento seguro y efectivo para litiasis de este tamaño y debería ser considerado como la primera opción.

El principal inconveniente es que la cirugía percutánea conlleva una morbilidad considerable, resultado de la creación y dilatación del trayecto percutáneo. La miniaturización de los instrumentos de la cirugía percutánea (miniperc) y el desarrollo reciente de la CIR son grandes innovaciones para hacer frente a los problemas mencionados. Tanto miniperc como CIR representan dos modalidades de tratamiento igualmente efectivas y seguras para litiasis pielocaliciales de mediano tamaño. El continuo esfuerzo por disminuir la morbilidad asociada a la NLP ha hecho que aumenten las indicaciones para ambos procedimientos. La CIR consume más tiempo de intervención, requiere más procedimientos

en litiasis de gran tamaño ("*bulky*") y conlleva mayor gasto hospitalario; por el otro lado, la miniperc disminuye la estancia hospitalaria, necesita mayor analgesia postoperatoria, y disminuye las pérdidas de sangre (13). El inconveniente de la CIR es que debido a la técnica retrógrada la visión es más limitada y presenta más dificultad para aclarar las litiasis por lo que se usan más instrumentos que implican mayor coste. Otro inconveniente de la CIR es que es una técnica compleja y no todos los urólogos tienen experiencia (8).

Recientes estudios consideran que la CIR es una alternativa potente a la percutánea y que otorga mayor seguridad, sobre todo en pacientes con comorbilidades severas (anticoagulación, enfermedades cardiopulmonares, edad avanzada) y en casos con factores anatómicos desfavorables (obesidad, malformaciones renales) en los que la NLP y la LEOC no están indicadas (22).

Las alternativas para el tratamiento de las litiasis de mediano tamaño localizadas en el cáliz inferior incluyen también el mini y el microperc. Ambas comparten resultados similares en éxito y en complicaciones. Los resultados de Tok et al. (18) muestran que es preferible el microperc por mejores resultados en menor pérdida de sangre, menor estancia y tiempo de fluoroscopia reducido.

Para las litiasis de > 20 mm en el polo inferior Pacìk et al. (26) recomiendan la nefrolitotomía percutánea (NLP) como el primer tratamiento de abordaje, cuya efectividad no depende del tamaño de la litiasis.

En algunos estudios el reducido número de pacientes tratados con LEOC con litiasis > 20 mm se debe a que estos pacientes tras ser informados de la efectividad de la técnica prefirieron NLP a pesar de la invasividad, en lugar de varias sesiones de LEOC.

La LEOC es una técnica mínimamente invasiva con una técnica apropiada y que permite gracias a una selección correcta de pacientes alcanzar resultados muy buenos, por lo que mantiene un papel muy importante hoy en día. De acuerdo a los estudios publicados los últimos años no hay suficiente evidencia científica para creer que las nuevas técnicas han desplazado la litotricia en el tratamiento de las litiasis (28).

La elección apropiada dependerá de las características de la litiasis (tamaño, densidad radiológica y localización), características de la litiasis (IMC, distancia piel-a-litiasis/ *skin-to-stone*, deformidades esqueléticas, diátesis hemorrágicas, embarazo, anatomía del tracto urinario), tecnología disponible, experiencia del cirujano, tasas de éxito de cada técnica en manos del cirujano, costes y preferencia del paciente (28).

Las principales ventajas de la LEOC frente a las demás técnicas son: menor invasividad, sedación i.v. con buena tolerancia y perfil de seguridad favorable. La clave es seleccionar bien a los pacientes óptimos para esta técnica. Para ello es necesario valorar factores como la distancia focal, la densidad del cálculo y el tamaño. Estos tres factores descritos por Tran et al. (29) como triple D score son inversamente proporcionales a la fragmentación del cálculo.

Una encuesta hecha a 205 Urólogos (Gerber) reflejó las preferencias: LEOC para litiasis < 1 cm, NLP para litiasis > 2 cm, y para las de tamaño intermedio, un 65% prefirió LEOC y un 30% NLP (7).

La realización de un meta-análisis en lugar de una revisión en nuestro caso se descartó por la falta de homogeneidad entre los datos de unos y otros estudios. Muchos de los datos que varían y conceptos que deben definirse antes de cada estudio son los siguientes (28):

- Éxito o libre de litiasis y litiasis residuales: se mide en ausencia de litiasis o SFR (*stone free rate*) dependiendo del autor puede ser la completa ausencia de litiasis o la presencia de litiasis residuales insignificantes. El tamaño de las consideradas litiasis residuales insignificantes varía según el estudio, siendo siempre entre 3 y 5 mm.
- Evaluación de resultados: la mayoría son evaluados a los 3-4 meses tras la intervención.
- Método de evaluación del resultado de la intervención. La evaluación con radiografía simple de abdomen es la más usada pero suele sobreestimar el SFR. La TC sin contraste es la prueba más sensible para la detección de litiasis residuales (7).
- Criterios de exclusión: son importantes los factores de inclusión en los estudios así como los de exclusión tales como: insuficiencia renal, cisteinuria, riñones trasplantados, riñones en herradura o el embarazo.
- Evaluación de complicaciones: la mayoría de los grupos usan la escala de Clavien-Dindo.
- Número de pacientes incluido en las muestras, a veces muy numeroso o escaso.
- Diferentes tamaños de las litiasis y composición. La mayoría son de oxalato cálcico.
- Medida de la litiasis: diámetro mayor, peso, volumen,…

CONCLUSIONES

La eficacia de las tres técnicas en el cáliz inferior medida en SFR muestra resultados buenos, aunque la LEOC presenta resultados inferiores pero bastante aceptables considerando su baja invasividad y corta estancia hospitalaria, características que la hacen preferible en muchos casos. Las técnicas endourológicas demuestran una gran eficacia a expensas de ser más invasivas, aunque a veces sean preferibles para evitar la necesidad de re-tratamiento. La CIR es un procedimiento seguro y efectivo para mayores de 2 cm, muy buena alternativa a la NLP en ciertos casos. Queda aún en discusión si la mayor efectividad de la cirugía intrarrenal y percutánea compensa económicamente con sus mayores estancias, tiempo de intervención y complicaciones más graves.

REFERENCIAS BIBLIOGRÁFICAS

1. González G. Litiasis renal: estudio y manejo endocrinológico. Revista Médica Clínica Las Condes. 2013;24:798-803.
2. Preminger M. Management of lower pole renal calculi: shock wave lithotripsy versus percutaneous nephrolithotomy versus flexible ureteroscopy. Urol Res. 2006;34:108-11.
3. Zanetti G, Seveso M. Extracorporeal shock wave lithotripsy. Arch Ital Urol Androl. 1996;68:263-76.
4. Turna B, Ekren F, Nazli O, et al. Comparative results of shockwave lithotripsy for renal calculi in upper, middle, and lower calices. J Endourol. 2007;21:951-6.
5. Ilker Y, Tarcan T, Akdas A. When should one perform shockwave lithotripsy for lower caliceal stones?. J Endourol. 1995;9:439-41.
6. Lechevallier E, Traxer O, Saussine C. Management of renal stones. Prog Urol. 2008;18:959-62.

7. Chaussy C, Bergsdorf T. Extracorporeal shockwave lithotripsy for lower pole calculi smaller than one centimeter. Indian J Urol. 2008;24:517-520.

8. Zhang W, Zhou T, Wu T et al. Retrograde Intrarenal Surgery Versus Percutaneous Nephrolithotomy Versus Extracorporeal Shockwave Lithotripsy for Treatment of Lower Pole Renal Stones: A Meta-Analysis and Systematic Review. J Endourol. 2015;29:745-59.

9. Goodwin WE, Casey WC, Woolf W. Percutaneous trocar (needle) nephrostomy in hydronephrosis. J Am Med Assoc.1955;157:891-4.

10. Fernström I, Johansson B. Percutaneous pyelolithotomy: a new extraction technique. Scand J Urol Nephrol. 1976;10:257.

11. Chaussy CH, Brendel W, Schmiedt E. Extracorporally induced destruction of kidney stones by shock waves. Lancet.1980;2:1265-8.

12. Helal M, Black T, Lockhart J, Figueroa TE. The Hickman peel-away sheath: alternative for pediatric percutaneous nephrolithotomy. J Endourol. 1997;11:171.

13. Ramón de Fata F, Hauner K, Andrés G et al. Miniperc and retrograde intrarenal surgery: when and how? Actas Urol Esp. 2015;39:442-50.

14. Resorlu B, Oguz U, Resorlu EB et al. The Impact of Pelvicaliceal Anatomy on the Success of Retrograde Intrarenal Surgery in Patients With Lower Pole Renal Stones. Urology 2012;79:61-66.

15. Unsal A, Resorlu B, Kara C, Bayindir M. The role of percutaneous nephrolithotomy in the management of medium-sized (1-2 cm) lower-pole renal calculi. Acta Chir Belg. 2011;111:308-11.

16. Kumar A, Vasudeva A, Nanda B et al. A Prospective Randomized Comparison Between Shock Wave Lithotripsy and Flexible Ureterorenoscopy for Lower Caliceal Stones ≤ 2 cm: A Single-Center Experience. Journal of Endourology 2015;29:575-579.

17. Aboutaleb H, El-Shazly M, Badr Eldin M. Lower Pole Midsize (1–2 cm) Calyceal Stones: Outcome Analysis of 56 Cases. Urol Int 2012;89:348-354.

18. Tok A, Akbulut F, Buldu I, Karatag T et al. Comparison of microperc and mini-percutaneous nephrolithotomy for medium-sized lower calyx stones. Urolithiasis 2016;44:155–159.

19. Singh BP, Prakash J, Sankhwar SN, et al. Retrograde intrarenal surgery vs extracorporeal shock wave lithotripsy for intermediate size inferior pole calculi: A prospective assessment of objective and subjective outcomes. Urology 2014;83:1016–1022.

20. Martov AG, Peniukova IV, Moskalenko SA et al. Extracorporeal shockwave lithotripsy of stones in lower calices of kidney. Urologiia. 2013;3:10-7.

21. Jung GH, Jung JH, Ahn TS et al. Comparison of retrograde intrarenal surgery versus a single-session percutaneous nephrolithotomy for lower-pole stones with a diameter of 15 to 30 mm: A propensity score matching study. Korean J Urol 2015;56:525-532.

22. Palmero JL, Castelló A, Miralles J et al. Results of retrograde intrarenal surgery in the treatment of renal stones greater than 2 cm. Actas Urol Esp. 2014;38:257-262.

23. Akbulut F, Kucuktopcu O, Kandemir E et al. Comparison of flexible ureterorenoscopy and mini percutaneous nephrolithotomy in treatment of lower calyceal stones smaller than 2 cm. Renal Failure, 2016;38:163–167.

24. Sener NC, Imamoglu MA, Bas O, et al. Prospective randomized trial comparing shock wave lithotripsy and flexible ureterorenoscopy for lower pole stones smaller than 1 cm. Urolithiasis 2014;42:127-131.

25. Bayar G, Kadihasanoglu M, Aydin M et al. The Effect of Stone Localization on the Success and Complication Rates of Percutaneous Nephrolithotomy. Endourology and stone disease 2014;11:1938-1942.

26. Pacík D, Hanák T, Kumstát P et al. Effectiveness of SWL for lower-pole caliceal nephrolithiasis: evaluation of 452 cases. J Endourol. 1997;11:305-7.

27. Lin CC, Hsu YS, Chen KK. Predictive factors of lower calyceal stone clearance after extracorporeal shockwave lithotripsy (ESWL): the impact of radiological anatomy. J Chin Med Assoc. 2008;71:496-501.

28. Bahílo Mateua P, Budía Albaa A, Liatsikosb E et al. Is extracorporeal shock wave lithotripsy a current treatment for urolithiasis? A systematic review. Actas Urol Esp. 2017;41:426-434.

29. Tran TY, McGillen K, Blanchard Cone E, Gyan P. Triple D score is a reportable predictor of shockwave lithotripsy stone-free rates.J Endourol. 2015;29:226.

Actualidad
Médica

ORIGINAL

Actual. Med.
2018; 103: (804): 72-75

Enviado: 12-06-2018
Revisado: 02-07-2018
Aceptado: 07-08-2018

DOI: 10.15568/am.2018.804.or03

Hyaluronidase pre-treatment enhances collagen staining in sturgeon notochord

Pretratamiento con hialuronidasa mejora la tinción de colágeno en notocorda de esturión

García-García O.[1], Chato-Astrain J.[1], Irastorza-Lorenzo A.[1], Durand-Herrera D.[1], Campos F.[1], Sánchez-Porras D.[1], Domezáin A.[2], Carmona R.[3], Alaminos M.[1], Carriel V.[1]

[1] *Tissue Engineering Group, Department of Histology, Faculty of Medicine, University of Granada, Spain and Instituto de Investigación Biosanitaria ibs.Granada, Spain*

[2] *Department of Research and Development, Caviar de Riofrío SL Fish Farm, Granada, Spain*

[3] *Department of Cell Biology, University of Granada, Spain*

Abstract

Objective: The current study aimed to design a histological method to determine the presence and organization of the collagen network in sturgeon notochord.

Methods: Serial sections of sturgeon notochord (*Acipenser naccarii)* were used and assigned to two different experimental groups: Hyaluronidase pre-treatment (HP) in an alcohol acid solution (1% HCl in 70% alcohol solution) for 15 min and hyaluronidase solution in a 2 µg/ ml concentration (pre-heated at 37º C), and control (CTR) group, without pre-treatment. Then, the ECM was assessed by two histochemical methods: Picrosirius Red (PR) staining for 30 min with Sirius red (0.1% of Sirius red in saturated aqueous picric acid), for collagen bundle staining, and Alcian Blue (AB) staining for glycosaminoglycans detection.

Results: Samples analyzed in this study showed positive histochemical reaction for collagen fibers in both experimental groups. Referring to PR staining, the CTR group presented a larger and homogeneous reaction was observed in the entire samples, whereas HP group presented a more definite and intense pattern of collagen network. Also, this more intense signal in HP group matched with an increase of birefringence in polarized microscopy images of PR. However, HP group showed a lower intense and more heterogeneous signal when was compared with CTR group in AB staining.

Conclusion: Using a simple histological example, our study illustrates the capability of a hyaluronidase pre-treatment to enhance picrosirius red staining in sturgeon notochord trough light and polarized microscopy.

Keywords: Picrosirius-red, hyaluronidase, sturgeon, notochord, histochemical.

Resumen

Objetivo: El presente estudio tiene por objetivo diseñar un método histológico para determinar la presencia y organización de la red de colágeno en la notocorda del esturión.

Métodos: Secciones seriada de la notocorda de esturión *(Acipenser naccarii*) fueron utilizadas y se asignaron a dos grupos experimentales diferentes: pretratamiento de hialuronidasa (HP) en una solución de alcohol ácido (HCl al 1% en solución de alcohol al 70%) durante 15 minutos y posteriormente a una solución de hialuronidasa en una concentración de 2 µg / ml (precalentada a 37º C) y grupo de control (CTR), sin tratamiento previo. Luego, la ECM se evaluó mediante dos métodos histoquímicos: tinción Picrosirius Red (PR) durante 30 minutos con rojo Sirio (0,1% de rojo Sirio en una solución saturada de ácido pícrico), para la tinción de colágeno; y tinción con Alcian Blue (AB) para detección de glicosaminoglicanos.

Resultados: Las muestras analizadas en este estudio mostraron una reacción histoquímica positiva para las fibras de colágeno en ambos grupos experimentales. Con respecto a la tinción PR, el grupo CTR presentó una reacción mayor y más homogénea en toda la superficie de las muestras, mientras que el grupo HP presentó un patrón red de colágeno más definido e intenso. Además, esta señal más intensa en el grupo HP coincidió con un aumento de la birrefringencia en las imágenes de microscopía polarizada de PR. Sin embargo, el grupo HP mostró una señal menos intensa y más heterogénea cuando se comparó con el grupo CTR en la tinción AB.

Conclusión: Utilizando un ejemplo histológico simple, nuestro estudio ilustra la capacidad de un pretratamiento de hialuronidasa para mejorar la tinción de picrosirius en la notocorda del esturión a través de la luz y la microscopía polarizada.

Palabras clave: Picrosirius, hialuronidasa, esturión, notocorda, histoquímica.

ACTUALIDAD
MÉDICA
www.actualidadmedica.es
© 2018. Actual. Med. Todos los derechos reservados

Óscar García
Dpto. de Histología de la Facultad de Medicina de Granada
Avda. de la Investigación, 11 · 18016 Granada
E-mail: garciagarciaoscar2b@gmail.com

INTRODUCTION

Connective tissue is composed by cells and extracellular matrix (ECM), which is a complex network composed by proteoglycans (PG), glycoproteins and fibrillar proteins such as collagen and elastin (1). The glycosaminoglycans (GAGs) are the main components of PG and they are long unbranched and polar polysaccharides composed by repeating disaccharide unit (1). One of the repeating units consists of an amino sugar (N-acetylglucosamine or N-acetylgalactosamine) along with an uronic sugar (glucuronic acid or iduronic acid) (2). As a general rule GAGs are sulfated, such as heparin/heparan sulfate, chondroitin sulfate/dermatan sulfate between others, what makes them bind covalently with proteins forming glycoproteins. The only non-sulfated GAG is the hyaluronic acid which is a large macromolecule that cannot form covalent bounds with proteins by itself, and therefore binding proteins are needed to stablish the interaction with PG (1).

In relation to the fibers ECM, collagens are one of the most abundant proteins present in the ECM and are known to be rich in basic amino acids, concretely glycine, hydroxyproline and proline (3). These amino acids strongly interact with acidic dyes and collagen network are traditionally stained with Van Gieson and different trichrome methods with variable results (4). In this sense, the Picrosirius red method (PR) for collagen fibers, in which a solution composed by Sirius red F3BA dissolved in a satured picric acid solution, offer some advantages as compared to traditional Van Gieson and trichrome methods (5). Sirius red F3BA is an elongated anionic sulfonatedazo dye that colors collagen by reacting, via its sulfonic acid groups, with basic groups present in the collagen molecule. The elongated dye molecules are attached to the collagen fiber in such a way that their long axes are parallel. The parallel organization of the dye in the collagen surface results in an enhanced of the natural birefringence of these fibers making them selectively visible by polarizing microscopy (6-8).

Despite the many advantages offered by PR histochemical method some dense connective does not allow Sirius red to properly bind to the collagen molecules and it could be a problem in the characterization of new natural collagenous matrices that may be used in tissue engineering. The high density of the ECM in some species could affect colorant penetration and it could obstruct the reactions of dye molecules with the target binding sites. In order to solve this problem, previous studies have used pre-treatments before the stain procedure trying to facilitate the specific molecular groups' interactions, such as papain or EDTA (7). The sturgeons emerged as potential source of natural biomaterials for biomedical applications (9). However, the tissue organization and molecular composition is poorly understood. The current study aimed to design a histological method to determine the presence and organization of the collagen network in sturgeon notochord.

MATERIALS & METHODS

This observational study was conducted on notochord tissue of one specimen of *Acipenser naccarii* which were provided by Caviar de Riofrío SL fish farm Riofrío, Granada, Spain. The live sturgeon (weight about 9 kg) was sacrificed and tissues were immediately frozen at -20 ºC until its processing. Tissues were defrosted at room temperature and the notochord was dissected and cut transversally in 40-50 mm sections.

Histological analysis

Samples of notochord were fixed for 24 h in 10% neutral buffered formalin solution in PBS (pH 7.4) at room temperature. They were washed in distilled water, dehydrated in graded alcohol and embedded in paraffin following a conventional protocol (10). All samples were cut in 5 µm thick sections for morphological and histochemical analyses.

Serial sections were used and assigned to two different experimental groups: Hyaluronidase pre-treatment (HP), and control (CTR) group, without pre-treatment.

In HP group, firstly samples sections were immerse in an alcohol acid solution (1% HCl in 70% alcohol solution) for 15 min to enhance the negative charge of GAG units. Secondly, hyaluronidase from bovine testes (Sigma-Aldrich, St Louis, USA) in a 2 µg/ ml concentration (pre-heated at 37º C) was applied to the sections that were incubated at 37ºC for 1 hour. Then, the ECM was assessed by two histochemical methods: PR staining for 30 min with Sirius red (0.1% of Sirius red in saturated aqueous picric acid), for collagen bundle staining (8, 11), and AB staining as previously described to determine reticular and collagen fibers and GAGs, respectively (8).

The sections were examined under a Nikon Eclipse 90i microscope, and images were captured with a Nikon Digital Camera DXM 1200c and NIS Elements software (Nikon, Tokyo, Japan) for light and polarized light microscopy.

RESULTS

Histology

All samples analyzed in this study showed positive histochemical reaction for collagen fibers. In the CTR group a larger and homogeneous reaction was observed, but it reaction differed in comparison to the pattern, intensity and definition observed in the HP samples (*Figure 1.1).* Curiously, the HP allowed to identify well-defined collagen fibers which were intensely stained (*Figure* 1.C,D).

On the other hand, polarized light microscopy revealed the typical birefringence of the collagen fibers (red, yellow, orange and green) in all cases with some differences (*Figure 1.2)*. Interestingly, the yellow and red birefringence was considerably enhanced in specific areas of the tissues sections which were subjected to HP (*Figure 1.2)*. These findings were confirmed by using the surface plot analysis, in which the areas with higher intensity were easily identified (*Figure 1.3*).

Concerning Alcian blue staining (Figure 1.4), a homogeneous and intense signal was obtained in CTR group in the entire samples (Figure 1M, N). In the case of HP group the Alcian blue histochemical method was less intense with a heterogeneous pattern (*Figure 1O,P*) confirming the extraction of hyaluronic acid-based PGs.

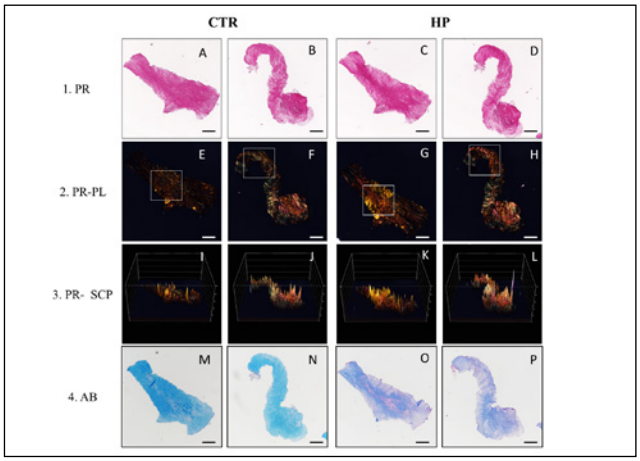

Figure 1. Illustrative sections of sturgeon notochord (A–P). CTR: group control using conventional histochemical techniques; HP: Hyaluronidase pre-treatment group; PR: Picrosirius Red staining in light microscopy; PR-PL: Picrosirius Red staining under polarized light; PR-SCP: surface color plot of the PR-PL images; AB: Alcian Blue staining; Referring to PR staining, the CTR group presented a larger and homogeneous reaction was observed in the entire samples, whereas HP group presented a more definite and intense pattern of collagen network. Also, this more intense signal in HP group matched with an increase of birefringence in PR-PL. This fact is corroborated by PR-SCP. However, HP group showed a lower intense and more heterogeneous signal when was compared with CTR group in AB staining. Bar = 200 µm.

DISCUSSION

The characterization of ECM components has always been crucial to reveal tissue origin or development. Nowadays the search of new biological collagenous matrices as biomaterial to be used in tissue engineering is still a challenge. Collagenous tissues in no-studied species of vertebrates could present some troubles when conventional histological techniques are used.

The current study aimed to determine the collagen presence in sturgeon notochord and its fiber distribution on ECM trough a novel and modified PR staining method. Thus, a hyaluronidase pre-treatment was tested as enhancer of the dying molecular interactions with collagen fibers in the useful PR histological technique.

In relation to characteristic birefringence of collagen fibers in PR staining, many studies relied on this staining to identify collagen types according to their colors under polarized light until few years ago (6, 12, 13). Controversially, other authors reported that the polarized colors of PR staining depend only on the thickness of the collagen fibers, the density of their packing and spatial arrangement, not on the composition of the specific collagen type within collagen bundles (14-16). Also, Raed Lattouf et al. (2014) study illustrates the inability of PR staining to differentiate collagen types, since the absorbed amount of polarized light by this dye strictly depends on the orientation of the collagen bundles due to picrosirius red-stained reconstructed connective tissue sections (collagen lattice) were observed under polarized light before and after rotation of the microscope stage (17). In this study, polarized images of same sections of notochord tissue were tested, presenting a more intense signal of yellow, red or green birefringence in the marked areas of HP group that matched with specific dyed areas observed in light microscopy. This fact suggests that these more intense definite areas stained in HP group were collagen fibers and not an unspecific signal.

The term “hyaluronidase” was introduced to denote specifically the enzymes that degrade HA (18). Hyaluronidase has been used for numerous clinical applications, such as adjuvant therapy in cancer and to expedite the dispersion and absorption of drugs, as well as it has been used in ophthalmological procedures in combination with local anesthetics, reduction of dermatological aging, among others (19, 20). This is the first study that uses hyaluronidase enzyme as pre-treatment of a histological method such as PR or AB stainings, with the purpose of splitting the glucosaminidic bond between C1 of the N-acetylglucosamine section and C4 of a glucuronic acid in HA (21) producing density decrease and increasing the permeability of sturgeon notochord ECM. AB staining contains four tetramethylisithioronium groups that react binding to carboxyl and sulphate-ester groups at acid medium (pH 2.5 or 1) in carbohydrates molecules (3). Observing AB sections, the loss of expression observed in HP group suggests that the cleavage (at least partially) of HA (one of the major GAGs in ECM) was effective. This fact may decrease the viscosity and increase the permeability of ECM and produce the more intense dye on PR method together with a mildly loss of AB staining.

In this milieu, histochemical methods play a key role in the characterization of ECM in native and artificial tissues (22) and, in consequence, an adequate customization of these histochemical techniques should be carried out in accordance to the specimen to be studied, specially in those samples with high ECM density, as sturgeon notochord, in order to improve the accuracy of the obtained expression. In this sense, a HP could be used for a better detection of collagen fibers in such tissues.

Moreover, further research focused on deeper characterization of molecular composition by immunostaining should be carried out as a complement that could provide more information about molecular reactions taking place between tissues and dyes.

CONCLUSIONS

As we hypothesized, the large size and high presence of HA in the collagenous matrices could obstruct the interactions between molecules of dying and target sites producing not as much specific PR stain of collagen fibers. The hyaluronidase pre-treatment permits to degrade, at least partially, HA in sturgeon notochord and shows a more intense and define pattern of collagen network in PR histological in light and polarized microscopy. Finally, further studies are still required in others collagenous tissues to assess the potential use of hyaluronidase as a pre-treatment enhancer of PR staining for collagen fibers.

Acknowledgments

The authors are grateful to Caviar de Riofrío SL Fish Farm (Spain) for providing the sturgeon specimen.

Declaration of Conflicting Interests

The author(s) declared no potential conflicts of interest with respect to the authorship and publication of this article.

REFERENCES

1. Gartner LP, Hiatt JL, Gartner LP. Color atlas and text of histology. 6th ed. Philadelphia: Wolters Kluwer Health/ Lippincott Williams & Wilkins; 2014. xviii, 525 p. p.

2. Varki A. Essentials of glycobiology. Cold Spring Harbor, NY: Cold Spring Harbor Laboratory Press; 1999. xvii, 653 p. p.

3. Kiernan JA. Histological and histochemical methods : theory and practice. 3rd ed. Oxford ; Boston: Butterworth Heinemann; 1999. x, 502 p. p.

4. Rich L, Whittaker P. Collagen and picrosirius red staining: a polarized light assessment of fibrillar hue and spatial distribution. Braz J Morphol Sci. 2005;22(2):97-104.

5. Sweat F, Puchtler H, Rosenthal SI. Sirius Red F3ba as a Stain for Connective Tissue. Arch Pathol. 1964;78:69-72.

6. Montes GS, Junqueira LC. The use of the Picrosirius-polarization method for the study of the biopathology of collagen. Mem Inst Oswaldo Cruz. 1991;86 Suppl 3:1-11.

7. Junqueira LC, Bignolas G, Brentani RR. Picrosirius staining plus polarization microscopy, a specific method for collagen detection in tissue sections. Histochem J. 1979;11(4):447-55.

8. Carriel VS, Aneiros-Fernandez J, Arias-Santiago S, Garzon IJ, Alaminos M, Campos A. A novel histochemical method for a simultaneous staining of melanin and collagen fibers. The journal of histochemistry and cytochemistry : official journal of the Histochemistry Society. 2011;59(3):270-7.

9. Wang L, Liang Q, Wang Z, Xu J, Liu Y, Ma H. Preparation and characterisation of type I and V collagens from the skin of Amur sturgeon (Acipenser schrenckii). Food Chem. 2014;148:410-4.

10. Carriel V, Campos F, Aneiros-Fernandez J, Kiernan JA. Tissue Fixation and Processing for the Histological Identification of Lipids. Methods Mol Biol. 2017;1560:197-206.

11. Oliveira AC, Garzon I, Ionescu AM, Carriel V, Cardona Jde L, Gonzalez-Andrades M, et al. Evaluation of small intestine grafts decellularization methods for corneal tissue engineering. PLoS One. 2013;8(6):e66538.

12. Binnebosel M, Klink CD, Otto J, Conze J, Jansen PL, Anurov M,

et al. Impact of mesh positioning on foreign body reaction and collagenous ingrowth in a rabbit model of open incisional hernia repair. Hernia. 2010;14(1):71-7.

13. Cavallo JA, Roma AA, Jasielec MS, Ousley J, Creamer J, Pichert MD, et al. Remodeling characteristics and collagen distribution in synthetic mesh materials explanted from human subjects after abdominal wall reconstruction: an analysis of remodeling characteristics by patient risk factors and surgical site classifications. Surg Endosc. 2014;28(6):1852-65.

14. Dayan D, Hiss Y, Hirshberg A, Bubis JJ, Wolman M. Are the polarization colors of picrosirius red-stained collagen determined only by the diameter of the fibers? Histochemistry. 1989;93(1):27-9.

15. Pierard GE. Sirius red polarization method is useful to visualize the organization of connective tissues but not the molecular composition of their fibrous polymers. Matrix. 1989;9(1):68-71.

16. Coleman R. Picrosirius red staining revisited. Acta Histochem. 2011;113(3):231-3.

17. Lattouf R, Younes R, Lutomski D, Naaman N, Godeau G, Senni K, et al. Picrosirius red staining: a useful tool to appraise collagen networks in normal and pathological tissues. The journal of histochemistry and cytochemistry : official journal of the Histochemistry Society. 2014;62(10):751-8.

18. Hobby GL, Dawson MH, Meyer K, Chaffee E. The relationship between spreading factor and hyaluronidase. The Journal of experimental medicine. 1941;73(1):109.

19. Wohlrab J, Finke R, Franke WG, Wohlrab A. Clinical trial for safety evaluation of hyaluronidase as diffusion enhancing adjuvant for infiltration analgesia of skin with lidocaine. Dermatol Surg. 2012;38(1):91-6.

20. Khan N, Niazi ZR, Rehman F, Akhtar A, Khan MM, Khan S, et al. Hyaluronidases: A Therapeutic Enzyme. Protein Pept Lett. 2018.

21. Rao V, Chi S, Woodward J. Reversing facial fillers: interactions between hyaluronidase and commercially available hyaluronic-acid based fillers. J Drugs Dermatol. 2014;13(9):1053-6.

22. Martin-Piedra MA, Garzon I, Gomez-Sotelo A, Garcia-Abril E, Jaimes-Parra BD, Lopez-Cantarero M, et al. Generation and Evaluation of Novel Stromal Cell-Containing Tissue Engineered Artificial Stromas for the Surgical Repair of Abdominal Defects. Biotechnol J. 2017;12(12).

Actualidad
Médica

ORIGINAL

Actual. Med.
2018; 103: (804): 76-81

Enviado: 15-06-2018
Revisado: 04-07-2018
Aceptado: 10-08-2018

DOI: 10.15568/am.2018.804.or04

Tratamiento de la toxicidad cutánea secundaria al tratamiento radioterápico con una crema basada en sH oligopeptide-1 (epidermal growth factor-egf): un estudio piloto

Therapy of secondary cutaneous toxicity as a result of radioterapic treatment, with a sH oligopeptide-1 cream based (epidermal growth factor-egf): a pilot study

Seral-Gajón Antonio Luis[1], Carreras-Sospedra Ana[2], López-Jimeno Carla[2], Hijano- Berberia Vanessa[3], Viedma-Pastor Mariano[3], Russo Gabriella[3], Mayayo-Falo Teo[3], Martínez-Martínez Fernando [4], Fernández-Rodríguez María[5]

[1] *Médico Especialista en Oncología Radioterápica, Clinica Corachán, Barcelona, España*
[2]*Técnico Superior en Radioterapia, Clinica Corachán, Barcelona, España*
[3]*Laboratorio Inves Biofarm, Granada, España*
[4]*Departamento de Físicoquímica, Universidad de Granada, Granada, España*
[5]*Grupo de investigación en Atención Farmacéutica. Universidad de Granada, Granada, España*

Resumen

La dermatitis aguda es muy frecuente en pacientes tratados por neoplasias de mama, cabeza, cuello y tumores cutáneos, debido a las elevadas dosis de radiación administradas, y puede afectar hasta el 95% de los pacientes. Tales efectos pueden disminuir la calidad de vida de los pacientes. El objetivo del presente estudio es valorar como medida profiláctica frente a la radiodermatitis, la eficacia de Radio Cream® de Inves Biofarm. Se reclutaron 20 pacientes que precisaban tratamiento radioterápico, con dosis entre 42,72 Gy y 70 Gy. La crema se aplicó durante todo periodo de tratamiento, 2 veces al día. Se evaluó la toxicidad de la piel mediante los criterios del *National Cancer Institute Common Terminology Criteria for Adverse Events* (NCI CTCAE), que evalúan lesiones agudas por la radiación en una escala de 0 a 4. Al finalizar el tratamiento se aprecia un porcentaje del 5%, 65% y 30% para la toxicidad grado 0, 1, 2 respectivamente, sin observarse grado 3 ni 4. En el momento de finalizar el tratamiento, un 70% no presentaban prurito y el 30% grado 1. La puntuación media de los pacientes fue de 8,38 en escala de 1 a 10. Podemos estimar que la crema Radio Cream® se ha mostrado como una opción válida para la prevención de radiodermatitis. Puede impedir o retrasar la aparición de la toxicidad cutánea, contribuyendo al mantenimiento de la calidad de vida de los pacientes y permitir completar el tratamiento radioterápico a las dosis prescritas.

Palabras clave: radiodermatitis, Epidermal Growth Factor, radioterapia, Sh-Oligopéptido-1, dermatitis.

Abstract

Acute dermatitis is very common in patients being treated for breast, brain, neck and skin tumours, due to the high doses of radiation administered, and it can affect up to 95% of patients.. These effects can decrease patients' quality of lifeThe objective of this study is to evaluate the effectiveness of Radio Cream® by Inves Biofarm as a prophylactic measure against radiodermatitis. We recruited twenty patients requiring radiotherapy, with doses between 42.72 Gy and 70 Gy. The cream was applied, twice a day. Skin toxicity was evaluated by the National Cancer Institute Common Terminology Criteria for Adverse Events (NCI CTCAE), which assess acute radiation injuries on a scale of 0 to 4. At the end of the treatment, percentages of 5%, 65% and 30% were observed for toxicity grades 0, 1, and 2 respectively; no cases of grade 3 or 4 were found. When the treatment was finished, 70% had no pruritus and 30% had grade 1. The patients' average score was 8.38 on a scale of 1 to 10. We can consider that Radio Cream® has proved to be a valid option for preventing radiodermatitis. It can prevent or delay the appearance of cutaneous toxicity, helping to maintain patients' quality of life and making it possible to complete the radiotherapy at the prescribed doses.

Keywords: radiodermatitis, Epidermal Growth Factor, radiotherapy, Sh-Oligopeptide-1, dermatitis.

© 2018. Actual. Med. Todos los derechos reservados

María Fernández Rodríguez
Facultad de Farmacia, Universidad de Granada
Avda. de la Investigación, 11 · 18016 (Granada)

INTRODUCIÓN

Al menos el 50% de los pacientes diagnosticados de cáncer recibirán radioterapia (RT) durante el transcurso de su enfermedad (1). La dermatitis por RT es un efecto secundario muy frecuente, tras la administración de radiaciones ionizantes y puede afectar hasta el 95% de los pacientes (2). La dermatitis aguda es muy frecuente en pacientes tratados por neoplasias de mama, cabeza y cuello y tumores cutáneos, debido a las elevadas dosis de radiación administradas (3). La pérdida de células basales comienza con dosis de 20-25 Gy y es máxima al alcanzar los 50Gy.

El eritema (enrojecimiento de la piel), es el primer signo visible y se produce en más del 90% de los pacientes. Se produce por la dilatación de los capilares de la dermis. Posteriormente puede aparecer edema, refiriendo los pacientes, una mayor hipersensibilidad y xerosis (4). Al incrementar la dosis administrada, puede desarrollarse descamación seca con deshidratación y prurito. Con dosis más elevadas de radiación (> 40 Gy.), aparece la descamación húmeda, preferentemente en las zonas de pliegues (1).

Tales efectos pueden disminuir la calidad de vida de los pacientes (5), con la posibilidad incluso de obligar a la suspensión parcial o definitiva del tratamiento, lo que conlleva la correspondiente pérdida de eficacia del mismo.

La gravedad de dichos signos y síntomas varían en función de dos tipos de factores:

Factores intrínsecos o dependientes del propio paciente, como la edad, tratamientos previos realizados, exposición solar o radiaciones UV, tabaquismo, hidratación, tamaño de la mama, estado hormonal, obesidad y factores genéticos (1).

Factores extrínsecos: dosis y fraccionamiento administrado, energía utilizada, volumen de tratamiento e incluso la época del año en que se realiza el tratamiento.

En 2013, Wong y colaboradores (6), revisaron 56 estudios fundamentados en tratamientos para prevenir o tratar la radiodermatitis. De estos, 45 ensayos clínicos abordaron la prevención de la dermatitis, 9 sus posibles tratamientos y 2 prevención y tratamiento. La mayor parte de dichos estudios no presentaban evidencias científicas suficientes para apoyar o rechazar su uso.

Podemos considerar, por tanto, que en la actualidad no existe una profilaxis estándar dermatológica única reconocida (7;8) . Se han utilizado diversos productos a base de urea, aloe vera, caléndula entre otros principios activos, para controlar la sintomatología propia de la radiodermatitis, apreciándose discretas mejorías, sin existir en el momento presente, un acuerdo firme y unánime sobre la utilización de los mismos. Existen también cremas cuya base activa está constituida por factor de crecimiento epidérmico (EFG). Los factores de crecimiento poseen características específicas para realizar sus funciones estimulantes, destacando la relativa a unión con moléculas receptoras ubicadas en la membrana plasmática de las células diana, generando señales transmitidas mediante la activación de enzimas con actividad kinasa, mediante fosforilación proteica. La activación de la expresión génica produce la transcripción específica de ciertos genes, constituyendo la respuesta celular a dicho factor de crecimiento (9;10).

El objetivo del presente estudio piloto es valorar, como medida profiláctica frente a la radiodermatitis, la eficacia de Radio Cream® de Inves Biofarm, una crema cuyo principal componente es el Sh-Oligopeptide-1 (*Epidermal Growth Factor, EGF*) que favorece la regeneración y proliferación de los tejidos.

MATERIAL Y MÉTODOS

1. Diseño del estudio

Ensayos clínicos de postcomercialización

2. Población

Se reclutaron, 20 pacientes diagnosticados de cáncer que precisaban tratamiento radioterápico, con dosis entre 42,72 Gy y 70 Gy (fraccionamiento 2-2, 67 – 4Gy), con características descritas en la tabla 1. Fueron excluidos los pacientes menores de 18 años. El periodo de reclutamiento fue entre noviembre 2016 hasta febrero 2017, en el Servicio de Radioterapia de la Clínica Corachán de Barcelona. Los pacientes fueron informados mediante la hoja de información al paciente y firmaron el consentimiento informado.

Edad [años (máx.-min.)]	60,3 (77-40)
Sexo	
Mujer [N (%)]	19 (95%)
Hombre [N (%)]	1 (5%)
Localización tumoral [N (%)]	
Mama	18(90%)
Piel	1(5%)
Otro	1(5%)
Quimioterapia	
Si	5 (25%)
No	15 (75%)
Radioterapia [N (%)]	
Fotón	4 (20%)
Electrón	1 (5%)
Ambos	15 (75%)
Dosis de RT [N (%)] Gy (min. - máx.)	60,53 (42,72 – 70)

Tabla 1. Datos descriptivos de los pacientes

3. Crema con base de sH Oligopeptide-1 (Epidermal Growth Factor EGF)

Se comprobó la viabilidad de utilizar crema Radio Cream®, suministrada para este estudio por Laboratorios Inves Biofarm. En su composición se incluye el *Sh-Oligopeptide-1* EGF, un polipéptido presente en diferentes partes del cuerpo humano, y por tanto es compatible y biodegradable, cuyo informe de seguridad está disponible por parte del laboratorio (11), que favorece la reparación dérmica, aumentando el índice de auto-regeneración. Produce, asimismo, un incremento de la proliferación de los queratinocitos de la capa córnea, de las células endoteliales y de los fibroblastos, que favorecen la reparación cutánea al aumentar la síntesis proteica y formación de los glicosaminoglicanos. Además, en la composición de Radio Cream® se incluyen elementos no carcinógenos como: *Sodium hyaluronate (HS), Aqua, Cocos Nucifera Oil, Glycerin, PEG-8 Stearate, Ceteth-20, PEG-18 Castor Oil Dioleate, PEG/PPG-4/12 Dimethicone, GlycerilStearate, EDTA, BHT, Tocopherol*.

Entre los mecanismos de acción del HS, consta la estimulación del proceso de cicatrización, mediante su interacción con el fibrinógeno, acelerando la formación del coágulo de fibrina inducida por la trombina. HS se une a la molécula de fibronectina y estimula la migración epitelial, donde participan los receptores celulares CD-44 migrando a la misma región, siendo éstos, los principales receptores para el HS. Por otra parte, activa la re-epitelización, regula la proliferación y la migración de los queratinocitos y fibroblastos. El aceite de coco es un reconocido reparador natural de la piel (12), así como el tocoferol (13).

La crema se aplicó en cantidad suficiente, durante todo periodo de tratamiento, desde el día de inicio hasta un mes después de finalizar la última sesión de RT, dos veces al día, en la zona de tratamiento y con control semanal más otra visita al mes después de finalizar el tratamiento radioterápico, realizando fotografías en cada visita del área tratada.

No se permitió la administración concomitante de otro tratamiento tópico en toda la zona a estudiar, y en el caso en el que fue necesario otro tratamiento tópico, se suspendería inmediatamente la administración de Radio Cream® en esa zona y el paciente quedaría ese momento, descartado para el estudio**.**

4. Evaluación

Se evaluó la toxicidad de la piel, por parte del personal médico, mediante los criterios del *National Cancer Institute Common Terminology Criteria for Adverse Events* (NCI CTCAE) v3.0 (14), que evalúan lesiones agudas por la radiación en una escala de 0 a 4: Grado 0, sin reacción; Grado 1, eritema leve o descamación seca; Grado 2, eritema moderado a fuerte, descamación parcheada húmeda principalmente limitada a pliegues cutáneos, edema moderado; Grado 3, descamación húmeda no en pliegues, sangrado inducido por traumatismo menor; Grado 4, necrosis o ulceración de todo el grosor de la piel, sangrado espontáneo. El criterio de valoración primario fue el grado máximo de dermatitis por RT (Figura 1).

Figura1. Grados iniciales de toxicidades

La eficacia de la crema Radio Cream® se evaluó comparando el estado cutáneo al inicio del tratamiento, con el momento de la administración de 50 Gy (o dosis equivalente) y nuevamente al final de la RT planificada. Otra sintomatología evaluada fue el prurito, en la zona de tratamiento.

El prurito, como síntoma que es, solo lo puede evaluar el propio paciente y se puntuó usando los criterios de la NCI CTCAE v3.0 (14): Grado 0, sin prurito; Grado 1, leve o localizado, aliviado espontáneamente; Grado 2, leve o localizado, aliviado por medidas locales; Grado 3, intenso o generalizado, aliviado por medidas sistémicas; y Grado 4, intenso o extendido y mal controlado a pesar del tratamiento.

Al finalizar el tratamiento, se realizó una breve encuesta al paciente para valorar diversos aspectos de la crema: Absorción, aroma, sensación de frescor, efectividad subjetiva, comodidad de administración y tolerabilidad, siendo la escala del 0 a 10 donde: 0 sería completamente negativo y 10 muy positivo.

RESULTADOS

1. Características del paciente y del tratamiento

Todos los pacientes (20), fueron candidatos de inicio, para evaluar la eficacia de Radio Cream® El 95% son mujeres con edad media de 60,3 años (min.40-max.77). La localización del tumor en 18 pacientes fue a nivel de glándula mamaria o pared torácica, un paciente se realizó el tratamiento a nivel de cuero cabelludo por carcinoma escamoso y otro fue tratado a nivel cervical por metástasis subcutánea secundaria a una tumoración mamaria. El 25% de los pacientes habían recibido tratamiento quimioterápico previo, incluyendo antraciclinas en sus esquemas y, dos de ellos continuaron concomitantemente el tratamiento con Trastuzumab durante la RT. La dosis media administrada fue de 60,53 Gy (42,72 Gy – 70 Gy) con un fraccionamiento de 2 – 2,67 – 4 Gy. La dosis de 42,72 Gy se administró con un fraccionamiento de 2,67 Gy, por lo que la dosis biológica equivalente sería 50 Gy o superior. La energía predominante fue mixta de fotones en toda la glándula mamaria y posterior *boost* con electrones en el lecho quirúrgico en 15 pacientes (75%), electrones exclusivamente en 1 paciente (5%) y fotones como única energía en 4 pacientes (20%).

Tres pacientes debieron suspender la crema al iniciar tratamiento tópico y/o sistémico con corticoides por presentar prurito no controlado con dosis de 24, 44 y 46 Gy., motivo por el cual se les excluyó de los resultados finales del estudio.

2. Grado de dermatitis

La reacción de radiación aguda generalmente aparece entre 10 y 14 días desde el comienzo de la RT, y continúa aumentando en gravedad hasta la finalización del tratamiento. La apariencia de la piel, a menudo se describe como una pérdida de células de la epidermis o peeling (descamación seca) y picazón. La reacción puede volverse más severa con diversos grados de pérdida epidérmica (descamación húmeda) y muy raramente, necrosis. La incomodidad varía de irritación leve a dolor severo (15).

Para los 17 pacientes que se valoran, en el corte de los 50 Gy se observó una dermatitis grado 0, 1 y 2, en el 12%, 53% y 35%, respectivamente, no observándose ningún paciente con toxicidades grado 3 y 4. En este momento no se aprecian diferencias entre los pacientes que han realizado quimioterapia previa (3 pacientes grado 1 y 2 pacientes grado 2) y los que no la habían realizado (Tabla 2) y (Fig.3). En 16 pacientes (94%) se observa cualquier grado de epitelitis al finalizar el tratamiento radioterápico. Al finalizar el tratamiento se aprecia un porcentaje del 5%, 65% y 30% para la toxicidad grado 0, 1, 2 respectivamente, sin observarse grado 3 ni 4 (4 pacientes grado 1 con quimioterapia previa y 1 paciente grado 2). Se ha observado que los pacientes con mayor dermatitis eran aquellos con una mayor exposición solar previa (Fig. 2).

Figura 2. Toxicidad cutánea dibujando en cuadrantes superiores la exposición al campo de tratamiento con exposición solar previa.

Grado de dermatitis	Grado 0	Grado 1	Grado 2	Grado 3	Grado 4
Semana 0 (N=20)	19 (95%)	1 (5%)	0	0	0
Semana 5 (50Gy) (N= 17)	2 (12%)	9 (53%)	6 (35%)	0	0
Semana 7 (fin) (N= 17)	1 (6%)	11 (65%)	5 (29%)	0	0
1 mes post RT (N=17)	7 (41%)	10 (59%)	0	0	0
Grado de prurito	**Grado 0**	**Grado 1**	**Grado 2**	**Grado 3**	**Grado 4**
Semana 0 (N=20)	20 (100%)	0	0	0	0
Semana 5 (50 Gy) (N=17)	14 (82%)	2 (12%)	1 (6%)	0	0
Semana 7 (fin) (N=17)	12 (70%)	5 (30%)	0	0	0
1 mes post RT (N=17)	16 (94%)	1 (6%)	0	0	0

Tabla 2. Resultados respecto a los grados de dermatitis y prurito según las etapas de tratamiento radioterápico.

3. Grado de prurito

El prurito asociado al tratamiento radioterápico puede condicionar la calidad de vida del paciente oncológico. Por este motivo, se considera que la capacidad de prevenirlo mediante la administración de Radio Cream®, es fundamental para la valoración de su eficacia (Tabla 2) y (Fig.3). El grado de prurito en el momento de alcanzar la dosis de 50 Gy fue de 82%, 12%, 1%, para grado 0, 1, 2. En el momento de 50 Gy en el 25% fue eficaz Radio Cream® para prevenir o controlar dicho síntoma. En el momento de finalizar el tratamiento, un 70% no presentaban prurito y el 30% grado 1. Al mes post-tratamiento, 16 pacientes se encontraban asintomáticos y 1 paciente refería seguir presentando prurito grado 1 en la zona de sobredosis o *boost*, donde se administraron 70 Gy.

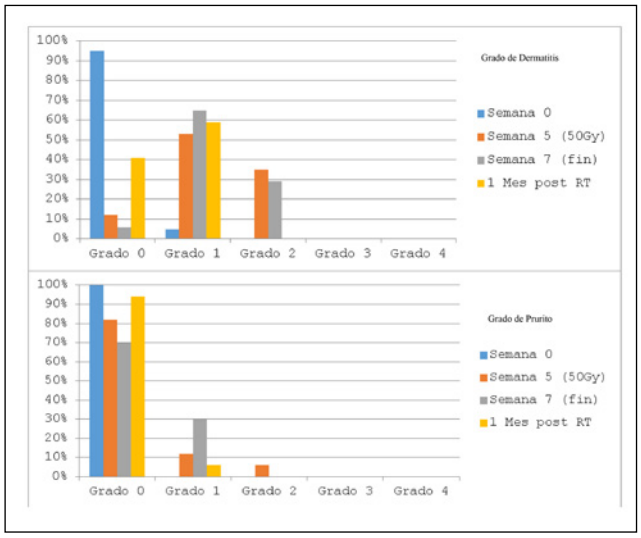

Figura 3. Grados de dermatitis y prurito en cada etapa del tratamiento radioterápico.

4. Valoración de los pacientes

Todos los pacientes que terminaron el estudio (N=17), contestaron un cuestionario administrado para la valorar la crema en relación a características organolépticas y de uso como: absorción, aroma, sensación de frescor, efectividad subjetiva, comodidad de administración y tolerabilidad (Tabla 3). La valoración se realizó bajo una puntuación de 0 a 10, siendo 10 la máxima puntuación y 0 la mínima.

Se observa como el ítem mejor valorado es la tolerabilidad con un 9,15 de puntuación media.

Características	Puntuación media
Grado de Absorción	8,70
Efectividad subjetiva	8,20
Sensación de frescor	7,75
Aroma	7,95
Tolerabilidad	9,15
Comodidad de Administración	8,55

Tabla 3. Valoración Subjetiva de las características Radio Cream®.

Respecto a la efectividad subjetiva, comodidad de administración y grado de absorción, obtienen puntuaciones muy similares y superiores a 8 (8.70 y 8.20), en sensación de frescor y aroma se ha obtenido la puntuación de 7.75 y 7.95 respectivamente y en cuanto a la comodidad a la hora de aplicar la crema, un 8.55.

5. Seguridad

Radio Cream® ha sido muy bien tolerada. No obstante, tres pacientes, de los 20 iniciales fueron excluidos. Un paciente presentó prurito durante la semana 3ª, en la zona de tratamiento, coincidiendo con la administración de la crema con dosis de 24 Gy., lo que obligó a suspender su administración al valorarse como probable reacción alérgica. Los síntomas desaparecieron al suspenderse la aplicación de la crema e iniciar tratamiento sistémico antihistamínico y corticoideo. Los 2 pacientes restantes que suspendieron el tratamiento, presentaron prurito grado 2 no controlado con la crema del estudio e iniciaron un tratamiento tópico con corticoides. No se apreció ningún efecto secundario a largo plazo, pudiendo el resto de los pacientes finalizar el tratamiento previsto.

DISCUSIÓN

La dermatitis por radiación sigue siendo la complicación aguda más común originada por el tratamiento radioterápico (2). El proceso del daño cutáneo inducido por la radiación está mediado por radicales libres que causan lesiones en el DNA, seguido por migración de células inflamatorias y lesión tisular (3). Aunque la fisiopatología y el mecanismo biológico subyacente aún no se comprenden por completo, se considera que los factores de crecimiento promueven la cicatrización de las heridas estimu-

lando la proliferación celular (16). El EGF es uno de los factores clave del crecimiento tisular, estimulando la proliferación de los fibroblastos y queratinocitos durante el proceso de reparación (17;18).

En la práctica, el uso de EGF tópico ha demostrado su eficacia y a efectividad en el proceso de curación después de la radiodermatitis en diversos modelos preclínicos o clínicos (19-21).

En la actualidad existe alguna evidencia suficiente, para el uso estándar de cremas a base de EGF para el tratamiento de la dermatitis por RT (4;22;23). Algunos ensayos aleatorizados de fase III han informado un efecto preventivo superior de agentes tópicos, como corticosteroides (24), caléndula (25) y apósitos con base de nitrato de plata (26), para prevenir el desarrollo de la dermatitis. Sin embargo, el uso de esteroides tópicos es controvertido porque esto puede causar atrofia cutánea y favorecer la infección bacteriana. Las pomadas con base de caléndula no son fácilmente administrables por su viscosidad y alta densidad que dificulta su absorción y los apósitos con base de plata por la dificultas para aplicarlos por parte del paciente y la necesidad de retirada para la realización del tratamiento diario.

Una de las principales preocupaciones a la hora de utilizar EGF sería su posible efecto como potenciador tumoral. Existen informes que indican que el EGF administrado de forma exógena no estimula la proliferación de las células tumorales en ratones portadores de tumores (27), pero otros informes han demostrado resultados opuestos (28;29). La proporción de EGF en Radio Cream®, es muy inferior a la concentración de EGF de 15 µg utilizada en estudios previos (28); por lo tanto, suponemos que la aplicación local de Radio Cream® es segura. Además, no se encontró evidencia en la revisión de la literatura, que indicara que el EGF inició la tumorogénesis (30) y se infiere que la carcinogénesis no es una preocupación significativa en la aplicación tópica de EGF.

A pesar de las posibilidades que ofrece la aplicación de EGF, se han llevado a cabo escasos estudios sobre su utilidad en la prevención de la dermatitis por radiación. En 2014, Kang y colaboradores (26), presentaron un ensayo multicéntrico desarrollado en Corea usando una crema con base de EGF e incluyendo a 1,172 pacientes donde la incidencia de la dermatitis por radiación después de la RT fue del 46.6% (grado 1), 18.0% (Grado 2), 5.5% (Grado 3) y 0.9% (grado 4).

En el presente estudio piloto, la incidencia de la dermatitis por radiación después de la RT fue en el momento del primer corte (50 Gy.) del 12%, 53%, 35% de grado 0 al grado 2. No se observaron toxicidades grado 3 ni 4, lo que podría ser debido al bajo número de pacientes reclutados y a los criterios utilizados para valoración de las toxicidades en comparación con el estudio de Kang (26). Por otra parte, se observa una rápida recuperación de la irritación cutánea y sus síntomas, clasificándolas en grado 0:41%, grado 1:59% un mes finalizado el tratamiento, tiempo durante el cual, los pacientes continuaron con la administración de la crema.

Respecto al prurito, fue grado 0:70% y grado 1:30%, al finalizar el tratamiento, lo que nos permite valorar, que la crema Radio Cream®, ejerció una buena prevención, a pesar de la paciente que suspendió el tratamiento por reacción alérgica y las 2 pacientes que lo suspendieron por prurito no controlado con Radio Cream®.

De manera similar, la rápida recuperación de la dermatitis en los pacientes que finalizaron el estudio, respalda el efecto positivo del EGF. Además, el desarrollo de dermatitis por radiación fue independiente de la dosis total de radiación, y del fraccionamiento administrado, lo que podría valorarse como efecto preventivo del EGF ante la RT como concluía el estudio mencionado anteriormente de Kang (26).

La gran mayoría de pacientes expresaron una opinión muy positiva sobre parámetros físico-químicos-cosméticos de la crema, valores como la absorción, frescor y eficacia superaron de media una puntuación de 8 sobre 10, por otra parte, el aroma y sensación de frescor con la administración, fueron los menos valorados, pero superando el 7 de puntuación media.

El tratamiento fue bien tolerado y no se observaron efectos adversos graves ni mortalidad en la población estudiada, únicamente una paciente debió suspender el tratamiento por reacción alérgica, aunque la paciente no refería antecedentes de dicha patología.

Los pacientes que contestaron el cuestionario de valoración, consideraron que han tolerado el tratamiento. Esto ha permitido administrar sin interrupciones, la dosis planificada. La menor puntuación es 7,75 en sensación de frescor que les produce la crema. Este parámetro podría estar influenciado por la época del año en la que se desarrolló el estudio (otoño – invierno), cuando el clima es más frío. Además, la mayoría de los pacientes se administraban Radio Cream® a primera hora de la mañana y última del día, precisamente cuando la sensación térmica es menor

CONCLUSIÓN

Aunque limitado por el número de pacientes y no ser un estudio aleatorizado utilizando un grupo control, se estima que la crema Radio Cream® de Inves Biofarm se ha mostrado como una opción válida para la prevención de la radiodermatitis. Esta crema con base de EGF puede impedir o retrasar la aparición de la toxicidad cutánea, así como reducir de una forma manifiesta la intensidad de la misma, contribuyendo así, al mantenimiento de la calidad de vida de los pacientes y permitir completar el tratamiento radioterápico a las dosis prescritas.

Es necesario validar mediante la inclusión de un mayor número de pacientes en el estudio y la realización de ensayos clínicos que certifiquen los resultados obtenidos en el presente estudio.

Conflicto de interés

Los autores del presente trabajo declaran no tener conflicto de interés alguno.

Agradecimientos

Agradecemos a Melpopharma la ayuda con las traducciones y al Dr. J.P. García Corpas por el soporte técnico.

REFERENCE LIST

1. Singh M, Alavi A, Wong R, Akita S. Radiodermatitis: A Review of Our Current Understanding. Am J Clin Dermatol 2016 Jun;17(3):277-92.

2. Hickok JT, Morrow GR, Roscoe JA, Mustian K, Okunieff P. Occurrence, severity, and longitudinal course of twelve common symptoms in 1129 consecutive patients during radiotherapy for cancer. J Pain Symptom Manage 2005 Nov;30(5):433-42.

3. Hymes SR, Strom EA, Fife C. Radiation dermatitis: clinical presentation, pathophysiology, and treatment 2006. J Am Acad Dermatol 2006 Jan;54(1):28-46.

4. Chan RJ, Larsen E, Chan P. Re-examining the evidence in radiation dermatitis management literature: an overview and a critical appraisal of systematic reviews. Int J Radiat Oncol Biol Phys 2012 Nov 1;84(3):e357-e362.

5. Lee J, Park W, Choi DH, Huh SJ, Kim IR, Kang D, et al. Patient-reported symptoms of radiation dermatitis during breast cancer radiotherapy: a pilot study. Qual Life Res 2017 Jul;26(7):1713-9.

6. Wong RK, Bensadoun RJ, Boers-Doets CB, Bryce J, Chan A, Epstein JB, et al. Clinical practice guidelines for the prevention and treatment of acute and late radiation reactions from the MASCC Skin Toxicity Study Group. Support Care Cancer 2013 Oct;21(10):2933-48.

7. McQuestion M. Evidence-based skin care management in radiation therapy. Semin Oncol Nurs 2006 Aug;22(3):163-73.

8. Kumar S, Juresic E, Barton M, Shafiq J. Management of skin toxicity during radiation therapy: a review of the evidence. J Med Imaging Radiat Oncol 2010 Jun;54(3):264-79.

9. Cornejo Uribe R. Epidermal Growth Factor and Mammary Epithelial Differentiation. Int.J.Morphol [29(3)], 821-824. 9-9-2011.

10. Carpenter G, Cohen S. Epidermal growth factor. Annu Rev Biochem 1979;48:193-216.

11. Inves-Biofarm. INFORME DE SEGURIDAD. *sh-oligopeptide-1*. 1-5.

12. Vaughn AR, Clark AK, Sivamani RK, Shi VY. Natural Oils for Skin-Barrier Repair: Ancient Compounds Now Backed by Modern Science. Am J Clin Dermatol 2018 Feb;19(1):103-17.

13. Rouvrais C, Bacqueville D, Bogdanowicz P, Haure MJ, Duprat L, Coutanceau C, et al. A new dermocosmetic containing retinaldehyde, delta-tocopherol glucoside and glycylglycine oleamide for managing naturally aged skin: results from in vitro to clinical studies. Clin Cosmet Investig Dermatol 2017;10:35-42.

14. Cox JD, Stetz J, Pajak TF. Toxicity criteria of the Radiation Therapy Oncology Group (RTOG) and the European Organization for Research and Treatment of Cancer (EORTC). Int J Radiat Oncol Biol Phys 1995 Mar 30;31(5):1341-6.

15. Porock D, Kristjanson L. Skin reactions during radiotherapy for breast cancer: the use and impact of topical agents and dressings. Eur J Cancer Care (Engl) 1999 Sep;8(3):143-53.

16. Denham JW, Hauer-Jensen M. The radiotherapeutic injury--a complex 'wound'. Radiother Oncol 2002 May;63(2):129-45.

17. Olascoaga A, Vilar-Compte D, Poitevin-Chacon A, Contreras-Ruiz J. Wound healing in radiated skin: pathophysiology and treatment options. Int Wound J 2008 Jun;5(2):246-57.

18. Haubner F, Ohmann E, Pohl F, Strutz J, Gassner HG. Wound healing after radiation therapy: review of the literature. Radiat Oncol 2012 Sep 24;7:162.

19. Lee SW, Jung KI, Kim YW, Jung HD, Kim HS, Hong JP. Effect of epidermal growth factor against radiotherapy-induced oral mucositis in rats. Int J Radiat Oncol Biol Phys 2007 Mar 15;67(4):1172-8.

20. Wu HG, Song SY, Kim YS, Oh YT, Lee CG, Keum KC, et al. Therapeutic effect of recombinant human epidermal growth factor (RhEGF) on mucositis in patients undergoing radiotherapy, with or without chemotherapy, for head and neck cancer: a double-blind placebo-controlled prospective phase 2 multi-institutional clinical trial. Cancer 2009 Aug 15;115(16):3699-708.

21. Ryu SH, Kim YH, Lee SW, Hong JP. The preventive effect of recombinant human growth factor (rhEGF) on the recurrence of radiodermatitis. J Radiat Res 2010;51(5):511-7.

22. Zhang Y, Zhang S, Shao X. Topical agent therapy for prevention and treatment of radiodermatitis: a meta-analysis. Support Care Cancer 2013 Apr;21(4):1025-31.

23. Schmuth M, Wimmer MA, Hofer S, Sztankay A, Weinlich G, Linder DM, et al. Topical corticosteroid therapy for acute radiation dermatitis: a prospective, randomized, double-blind study. Br J Dermatol 2002 Jun;146(6):983-91.

24. Pommier P, Gomez F, Sunyach MP, D'Hombres A, Carrie C, Montbarbon X. Phase III randomized trial of Calendula officinalis compared with trolamine for the prevention of acute dermatitis during irradiation for breast cancer. J Clin Oncol 2004 Apr 15;22(8):1447-53.

25. Niazi TM, Vuong T, Azoulay L, Marijnen C, Bujko K, Nasr E, et al. Silver clear nylon dressing is effective in preventing radiation-induced dermatitis in patients with lower gastrointestinal cancer: results from a phase III study. Int J Radiat Oncol Biol Phys 2012 Nov 1;84(3):e305-e310.

26. Kang HC, Ahn SD, Choi DH, Kang MK, Chung WK, Wu HG. The safety and efficacy of EGF-based cream for the prevention of radiotherapy-induced skin injury: results from a multicenter observational study. Radiat Oncol J 2014 Sep;32(3):156-62.

27. Choi J, Moon SY, Hong JP, Song JY, Oh KT, Lee SW. Epidermal growth factor induces cell death in the absence of overexpressed epidermal growth factor receptor and ErbB2 in various human cancer cell lines. Cancer Invest 2010 Jun;28(5):505-14.

28. Geissler C, Hambek M, Eckardt A, Arnoldner C, Diensthuber M, Stover T, et al. The role of recombinant epidermal growth factor and serotonin in the stimulation of tumor growth in a SCCHN xenograft model. Oncol Rep 2012 Sep;28(3):785-90.

29. Ginsburg E, Vonderhaar BK. Epidermal growth factor stimulates the growth of A431 tumors in athymic mice. Cancer Lett 1985 Sep 15;28(2):143-50.

30. Berlanga-Acosta J, Gavilondo-Cowley J, Lopez-Saura P, Gonzalez-Lopez T, Castro-Santana MD, Lopez-Mola E, et al. Epidermal growth factor in clinical practice – a review of its biological actions, clinical indications and safety implications. Int Wound J 2009 Oct;6(5):331-46.

Actualidad
Médica

ORIGINAL

Actual. Med.
2018; 103: (804): 82-86

Enviado: 17-06-2018
Revisado: 10-07-2018
Aceptado: 14-08-2018

DOI: 10.15568/am.2018.804.or05

Membrana amniótica, revisión de su uso oftalmológico y resultados en los últimos cinco años (2013-2017) en Granada. Estudio preliminar

Amniotic membrane, review of its ophthalmic use and results in the last five years (2013-2017) in Granada. Preliminary study

Lacorzana-Rodríguez J. [1, 2*], García-Serrano J.L.[3], Gálvez Prieto-Moreno C.[1], Castillo-Rodríguez S.[1,2], Lucena-Martín J.A.[1], Pozo-Jiménez I.[4]

[1] *Licenciado en Medicina. Servicio de Oftalmología Hospital Universitario Virgen de las Nieves. Granada*
[2] *Master en Ingeniería Tisular. Universidad de Granada.*
[3] *Licenciado en Medicina. Jefe de Servicio Oftalmología Hospital Universitario San Cecilio. Granada*
[4] *Graduada en Periodismo. Especializada en investigación científica*

Resumen

Propósito: Analizar los resultados obtenidos del trasplante de membrana amniótica con fines oftalmológicos en la provincia de Granada entre los años 2013-2017 para identificar posibles variables que influyan en mayor o menor medida en un buen pronóstico postquirúrgico.

Materiales y métodos: Estudio retrospectivo de serie de casos. Se estudiaron 44 pacientes con lesiones en la superficie ocular, los cuales recibieron trasplante de membrana amniótica entre 2013-2017 en la provincia de Granada (España) con un seguimiento mínimo de 8 meses. Los pacientes presentaron: abrasiones corneales, descematoceles, perforaciones, *pterigium* recidivantes, queratopatías en banda, queratitis numular, simbléfaron y úlceras recidivantes. Las variables recogidas en cada caso fueron las siguientes: sexo, edad, fecha del trasplante, técnica empleada, número de membrana amniótica implantadas en cada paciente, número de capas de membrana amniótica implantadas, tipo de membrana amniótica, motivo del trasplante, ¿hubo complicaciones?, ¿cuándo?, ¿se puso una segunda membrana amniótica?, ¿se realizó otra intervención?, ¿infecciones postquirúrgicas?,¿mejoría agudeza visual?,¿transparencia corneal ? y ¿éxito o fracaso global de la intervención?. Para el análisis estadístico, se compararon los resultados del grupo de éxito frente a los del grupo de fracaso mediante la prueba de *Mann-Whitney*, aplicándose el test de *Kendall* para identificar correlación entre grupos.

Resultados: Respecto al éxito o fracaso del tratamiento, se encontraron diferencias estadísticamente significativas entre el grupo de éxito y el de fracaso para las siguientes variables: motivo de implante por perforación corneal (la mayoría fracasaban), existencia de complicaciones y la transparencia corneal, las cuales se correlacionaron de forma positiva o negativa con el éxito del trasplante. Con respecto a estos últimos dos parámetros (la ausencia de complicaciones y una buena trasparencia corneal) se relacionaron con el éxito postquirúrgico.

Conclusión: El presente estudio preliminar sugiere que el trasplante de membrana amniótica podría ser útil en oftalmología, existiendo una clara asociación entre el éxito de esta técnica y ciertos factores relacionados con la evolución del paciente. Asimismo, la membrana amniótica no debería utilizarse de forma aislada en pacientes con perforación ocular, debido al elevado riesgo de fracaso de la técnica, siendo necesaria su realización junto a tratamientos coadyuvantes y recomendándose el estudio de tratamientos más definitivos

Palabras clave: Membrana amniótica, ingeniería tisular, córnea, superficie ocular.

Abstract

Purpose: To analyze the results obtained from the amniotic membrane transplant for ophthalmological purposes in the province of Granada between the years 2013-2017 to identify possible variables that influence, to a greater or lesser extent, a good postoperative prognosis.

Materials and methods: Retrospective study of case series. Forty-four patients with lesions on the ocular surface were studied, who received an amniotic membrane transplant between 2013-2017 in the province of Granada (Spain) with a minimum follow-up of 8 months. The patients presented: corneal abrasions, descemetoceles, perforations, recurrent pterygium, band keratopathies, nummular keratitis, symblepharon and recurrent ulcers. The

Keywords: Amniotic membrane, tissue engineering, cornea, ocular surface.

© 2018. Actual. Med. Todos los derechos reservados

Javier Lacorzana Rodriguez
Avenida de las Fuerzas Armadas, 2
18014, Granada
E-mail: javilacor@gmail.com

variables collected in each case were: sex, age, date of transplant, technique used, number of amniotic membrane implanted in each patient, number of implanted amniotic membrane layers, type of amniotic membrane, reason for the transplant, were there complications?, when?, did you put a second amniotic membrane?, did you perform another intervention?, were there postoperative infections?, improvement in acuity visual, corneal transparency? and global success or failure of the intervention ?. For the statistical analysis, the results of the success group were compared with those of the failure group using the Mann-Whitney test, applying the Kendall test to identify correlation between groups.
Results: Regarding the success or failure of the treatment, statistically significant differences were found between the success group and the failure group for the following variables: implant motive due to corneal perforation (most failed), existence of complications and corneal transparency, which correlated positively or negatively with the success of the transplant. With regard to these last two parameters (the absence of complications and a good corneal transparency) were related to postoperative success.
Conclusion: This preliminary study suggests that amniotic membrane transplantation could be useful in ophthalmology, there being a clear association between the success of this technique and certain factors related to the evolution of the patient. Likewise, the amniotic membrane should not be used in isolation in patients with ocular perforation, due to the high risk of failure of the technique, being necessary to perform along with adjuvant treatments and recommended the study of more definitive treatments

INTRODUCCIÓN

El trasplante de membrana amniótica (MA) fue descrito por primera vez en 1910 por Davis (1) para su uso en enfermedades de la piel. En 1940, fue utilizada por primera vez con fin oftalmológico por De Rotth (2) para la reconstrucción de superficie conjuntival tras el tratamiento de un simbléfaron, sin mucho éxito. Más adelante en 1946, Sorsby utilizó la MA para el recubrimiento de abrasiones químicas oculares con éxito. Pasaron unos años hasta que Kim y Tseng volvieron a utilizarla en el tratamiento de la patología de la superficie ocular en 1992 (3–5).

La membrana amniótica (MA) deriva de la capa más interna de la membrana fetal. Consiste en una capa epitelial, una gruesa membrana basal y un estroma avascular. Además, posee una serie de características que la convierten en una herramienta muy útil para el tratamiento de patología ocular y la ingeniería tisular (4–11) (Tabla 1).

PROPIEDAD	BASE MOLECULAR
Inducción de la proliferación celular	• EGF • KGF • BFGF
Reducción de la neovascularización	• TIMP • Colágeno XVIII • IL 10
Escasa o nula inmunogenicidad	• No Expresión de HLA A, B, C, D y DR • Expresión HLA G y Fas Ligando
Migración celular	• Lumicán
Migración específica de queratinocitos	• Serpin-1 • DPP-IV

Tabla 1. Bases moleculares de la acción de la membrana amniótica en función de las moléculas expresadas más importantes

La MA es obtenida a partir de placentas donadas por mujeres sometidas a cesárea electiva seronegativas. La serología del donante debe excluir virus hepatitis B (VHB) y C, virus inmunodeficiencia humana (VIH), toxoplasma y sífilis durante embarazo. La serología es repetida 3-6 meses después del parto para descartar cualquier infección que pudiese haber estado en periodo ventana durante el *screening* inicial (10).

Existen diversos métodos para la conservación de la membrana amniótica: en fresco (almacenamiento hipotérmico), seco (liofilizado) y criopreservado. En nuestros pacientes, todas las MA fueron criopreservadas debido a unas características más ventajosas y a la no disponibilidad de las otras presentaciones.

La técnica quirúrgica también es un aspecto a reseñar en cuanto al uso de la MA, dado que según la patología ocular puede usarse como Injerto o como Parche (en nuestro estudio todos se usaron como Injerto) (4,5,12,13).

En el primer caso, la MA actúa como una membrana basal sobre la que se desarrolla el epitelio corneal, pasando a formar parte de la córnea o conjuntiva afecta. La parte estromal (adhesiva) de la MA se coloca sobre el defecto ocular sin sobrepasar sus bordes (Figura 1. A) (4,5,13).

En cuanto al uso de MA como parche, consiste en la colocación de la parte epitelial (no adhesiva) de la MA en contacto con el defecto ocular sobrepasando sus bordes (Figura 1.B) (4,13).

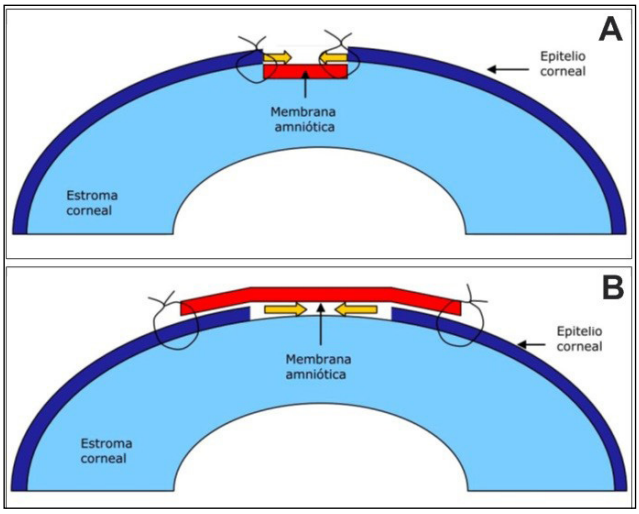

Figura 1. A. MA como injerto. B. MA como parche.

Dicha cara de la MA es rica en citoquinas inmunomoduladoras y factores de crecimiento epiteliales, produciendo una disminución de la inflamación y una mejor cicatrización (4, 5,15).

Hay que resaltar que el uso de una técnica u otra no es vinculante con la patología, dado que en la bibliografía analizada encontramos estudios en los cuales se usaba la MA como injerto para ciertas patologías y otros en los cuales, para la misma patología, se recomendaba el uso como parche. En resumen, no está clara ni la indicación de MA ni la técnica a usar.

El uso de MA está descrito para muchas patologías oculares tales como: abrasiones corneales, reparación de ampollas filtrantes, trabeculectomías, úlceras persistentes (neurotróficas, herpéticas, etc.), descematoceles, perforaciones, *pterigium*, queratitis numulares, insuficiencias limbares (incluyendo cultivo de células limbares y posterior trasplante) (11), queratopatías en banda, reconstrucción conjuntival, simbléfaron, etc. (3,4,14) (Figura 2).

A pesar del gran número de estudios relacionados con la utilización de la MA en oftalmología, aún no está clara su utilidad real en nuestro medio. Por ello, el objetivo del presente artículo es analizar los resultados preliminares obtenidos tras la aplicación de esta técnica en pacientes tratados durante los últimos 5 años en la provincia de Granada a fin de identificar los factores que se asocian al éxito de la técnica.

MATERIALES Y MÉTODOS

En este trabajo, se realizó un estudio descriptivo retrospectivo de todos los casos en los que se implantó una MA por motivos oftalmológicos en la provincia de Granada entre 2013 y 2017. Para ello, se revisaron las historias clínicas de todos los pacientes tratados durante este periodo teniendo en cuenta, como criterio de inclusión, el haber recibido un trasplante de MA con fin oftalmológico. De este modo, se encontraron 44 pacientes que fueron incluidos en el estudio. La investigación fue aprobada por el Comité de Ética de Investigación (CEI) de Granada, Comité ético Coordinador de Andalucía (CCEIBA) y Comité Científico externo del Biobanco.

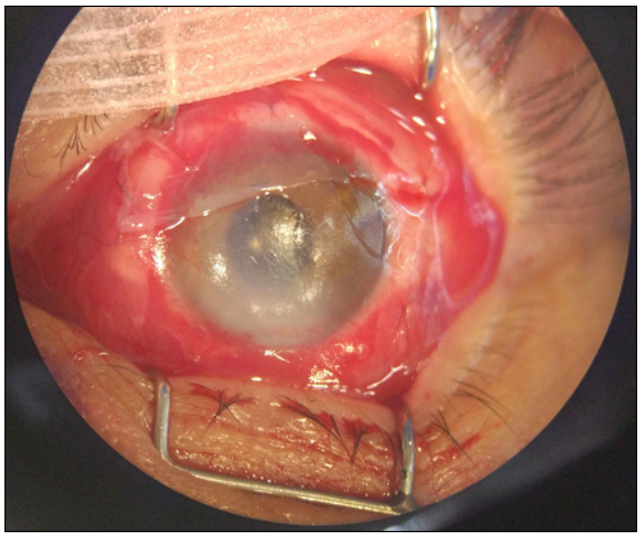

Figura 2. Recubrimiento con MA (injerto) en un paciente con abrasión corneal inferior con amputación de vasos limbares de 4-6 h

Las variables recogidas en cada caso son las siguientes: sexo, edad mayor o menor a la mediana (60 años), técnica empleada (en nuestro estudio siempre se usó como injerto), número de MA implantadas en cada paciente, número de capas de MA implantadas, tipo de MA (siempre se usó criopreservada), motivo del trasplante, ¿hubo complicaciones?, ¿cuándo?, ¿se puso una segunda MA?, ¿infecciones postquirúrgicas?, ¿mejoría AV?, ¿transparencia corneal? y ¿éxito o fracaso global de la intervención?.

Una vez recogidas las variables, se aplicó a cada una de ellas la prueba de la normalidad de *Kolmogorov-Smirnov*. Puesto que todas las variables demostraron no cumplir criterios de normalidad, a partir de entonces se utilizaron las pruebas estadísticas no paramétricas *U de Mann Whitney* (para comparaciones dos a dos) y *Tau de Kendall* (para identificar correlación entre variables).

RESULTADOS

De los 44 pacientes seleccionados, el 55% eran varones y el 45% mujeres, siendo la edad media de 57,1±20 años y la mediana de 60 años.

Cuando se analizó el grupo de pacientes en los que el implante de MA se consideró como un éxito, se comprobó que existían diferencias respecto al grupo de pacientes considerados como un fracaso para un gran número de variables, destacando las infecciones postquirúrgicas y distintos motivos de intervención (Tabla 2).

Respecto al análisis estadístico, las pruebas de correlación (Tabla 3) demostraron la existencia de una correlación significativamente positiva ($r>0$) o negativa ($r<0$) entre algunas de variables, destacando la correlación positiva existente entre el éxito de la técnica y la transparencia corneal total.

En cambio, el éxito de la técnica presentó correlación significativa negativa con la existencia de complicaciones postquirúrgicas y con la utilización de MA para tratar la perforación corneal.

Por otro lado, la comparación de valores medios dos a dos también reveló la existencia de diferencias significativas entre grupos (Tabla 4). Respecto al éxito o fracaso del tratamiento, se encontraron diferencias estadísticamente significativas entre el grupo de éxito y el grupo de fracaso para las siguientes variables: motivo de implante por perforación corneal, existencia de complicaciones y la transparencia corneal total.

DISCUSIÓN

Como se detalló en la introducción de este trabajo, la MA es una herramienta muy valiosa en el campo de la oftalmología por su utilidad potencial a la hora de reparar distintos tipos de defectos de la superficie ocular (3–5,8,10,11). Sin embargo, aún es necesario llevar a cabo estudios clínicos que determinen los factores que se asocian al éxito del trasplante de MA en nuestro medio. Por ello, en el presente trabajo, hemos realizado un análisis preliminar que ha logrado identificar algunos factores críticos que determinan el éxito o el fracaso de la terapia basada en el trasplante de MA.

En primer lugar, se puede observar cómo la variable "éxito" se correlacionó significativamente con algunas variables relacionadas con la evolución del paciente posterior al trasplante (si hubo complicaciones, córnea trasparente), existiendo asimismo diferencias significativas en los valores medios de ambos grupos según la prueba de *Mann-Whitney*. El hecho de que todos estos factores influyan críticamente sobre el éxito o el fracaso final de la terapia explican su estrecha relación con esta variable y por tanto, la existencia de diferencias significativas. De hecho, a la hora de valorar si el injerto tuvo éxito o no, la ausencia de complicaciones y la buena trasparencia corneal fueron tomados en cuenta.

Con respecto a las indicaciones del trasplante (motivos de uso), se observó que su utilización en perforaciones oculares fracasó en la mayoría de los casos, existiendo diferencias significativas entre el grupo de pacientes con perforación y el grupo sin perforación (20% de éxito en el primer grupo frente a un 68% en el segundo). Este resultado nos orienta a buscar un tratamiento coadyuvante al uso de la MA en el momento quirúrgico, como ya están investigando otros autores, y a la búsqueda de otras alternativas más definitivas (15–20).

Acerca del uso de MA en el resto de patologías, nuestro análisis preliminar no logró identificar diferencias significativas en cuanto al éxito de la técnica en otras indicaciones terapéuticas. Probablemente, el reducido tamaño de muestra impidió hallar resultados estadísticamente significativos en otras indicaciones quirúrgicas. Trabajos futuros deberán determinar la utilidad del tratamiento con MA en estas posibles indicaciones.

	SEXO (0=H y 1=M)	EDAD<60=0; >60=1	Nº CAPAS_1-2=0;>2=1	Nº MA IMPLANTADAS_1=0;>1=1	POR PERFORACIÓN *	¿HUBO COMPLICACIONES? *	REINTERVENCIÓN CON OTRA MA*	INFECCIONES POSTQX*	¿MEJORÓ AV? *	CÓRNEA TOTALMENTE TRASPARENTE*
% de variable=0	55	50	52	61	77	36	61	95	52	66
% de variable=1	45	50	48	39	23	64	39	5	48	34
% DE ÉXITOS cuando VARIABLE=0	58	68	57	59	68	81	59	60	43	41
% DE FRACASOS cuando VARIABLE=0	41,7	31,8	43,5	40,7	32,4	18,8	40,7	40,5	56,5	58,6
% DE ÉXITOS cuando VARIABLE=1	55	45	57	53	20	43	53	0	71	87
% DE FRACASOS cuando VARIABLE=1	45	55	43	47	80	57	47	100	29	13
% de variable=0 cuando hubo FRACASO	53	37	53	58	58	16	58	89	68	89
% de variable=1 cuando hubo FRACASO	47	63	47	42	42	84	42	11	32	11
% de variable=0 cuando hubo ÉXITO	56	60	52	64	92	52	64	100	40	48
% de variable=1 cuando hubo ÉXITO	44	40	48	36	8	48	36	0	60	52

* NO=0;SÍ=1

Tabla 2. Porcentaje de casos correspondientes al grupo de éxito y al grupo de fracaso del implante de MA en dependencia de cada variable analizada.

Tau_b de Kendall		ÉXITO=1; FRACASO=0	SEXO (0=H y 1=M)	EDAD<60=0; >60=1	Nº CAPAS 1-2=0;>2=1	Nº MA IMPLANTADAS 1=0;>1=1	POR PERFORACIÓN *	¿HUBO COMPLICACIONES? *	REINTERVENCION CON OTRA M.A *	INFECCIONES POSTQX *	¿MEJORÓ AV? *	CÓRNEA TOTALMENTE TRASPARENTE *
ÉXITO=1;FRACASO=0	Coeficiente de correlación	1,0000	-0,0335	-0,2294	0,0063	-0,0621	-0,4031	-0,3729	-0,0621	-0,2503	0,2818	0,4334
	Sig. (bilateral)	.	0,8261	0,1325	0,9672	0,6838	0,0082	0,0145	0,6838	0,1007	0,0646	0,0045
SEXO (0=H y 1=M)	Coeficiente de correlación	-0,0335	1,0000	0,3651	0,2243	0,0256	0,2673	0,1208	0,0256	-0,1992	0,3157	0,1138
	Sig. (bilateral)	0,8261	.	0,0166	0,1413	0,8669	0,0796	0,4284	0,8669	0,1915	0,0384	0,4555
EDAD<60=0; >60=1	Coeficiente de correlación	-0,2294	0,3651	1,0000	0,3185	0,0467	0,3254	0,2835	0,0467	-0,2182	0,2275	-0,0479
	Sig. (bilateral)	0,1325	0,0166	.	0,0367	0,7595	0,0329	0,0630	0,7595	0,1524	0,1357	0,7532
Nº CAPAS 1-2=0;>2=1	Coeficiente de correlación	0,0063	0,2243	0,3185	1,0000	0,2697	0,1333	0,0602	0,2697	-0,2085	0,2712	-0,1113
	Sig. (bilateral)	0,9672	0,1413	0,0367	.	0,0769	0,3822	0,6931	0,0769	0,1715	0,0753	0,4656
Nº MA IMPLANTADAS 1=0;>1=1	Coeficiente de correlación	-0,0621	0,0256	0,0467	0,2697	1,0000	0,0152	0,4058	1,0000	0,2750	0,2697	-0,3737
	Sig. (bilateral)	0,6838	0,8669	0,7595	0,0769	.	0,9207	0,0078	.	0,0713	0,0769	0,0143
POR PERFORACIÓN *	Coeficiente de correlación	-0,4031	0,2673	0,3254	0,1333	0,0152	1,0000	0,4100	0,0152	-0,1183	0,1333	-0,1612
	Sig. (bilateral)	0,0082	0,0796	0,0329	0,3822	0,9207	.	0,0072	0,9207	0,4377	0,3822	0,2904
¿HUBO COMPLICACIONES? *	Coeficiente de correlación	-0,3729	0,1208	0,2835	0,0602	0,4058	0,4100	1,0000	0,4058	0,1650	0,1548	-0,2537
	Sig. (bilateral)	0,0145	0,4284	0,0630	0,6931	0,0078	0,0072	.	0,0078	0,2794	0,3101	0,0962
REINTERVENCION CON OTRA M.A *	Coeficiente de correlación	-0,0621	0,0256	0,0467	0,2697	1,0000	0,0152	0,4058	1,0000	0,2750	0,2697	-0,3737
	Sig. (bilateral)	0,6838	0,8669	0,7595	0,0769	.	0,9207	0,0078	.	0,0713	0,0769	0,0143
INFECCIONES POSTQX *	Coeficiente de correlación	-0,2503	-0,1992	-0,2182	-0,2085	0,2750	-0,1183	0,1650	0,2750	1,0000	-0,2085	-0,1569
	Sig. (bilateral)	0,1007	0,1915	0,1524	0,1715	0,0713	0,4377	0,2794	0,0713	.	0,1715	0,3034
¿MEJORÓ AV? *	Coeficiente de correlación	0,2818	0,3157	0,2275	0,2712	0,2697	0,1333	0,1548	0,2697	-0,2085	1,0000	-0,0153
	Sig. (bilateral)	0,0646	0,0384	0,1357	0,0753	0,0769	0,3822	0,3101	0,0769	0,1715	.	0,9202
CÓRNEA TOTALMENTE TRASPARENTE *	Coeficiente de correlación	0,4334	0,1138	-0,0479	-0,1113	-0,3737	-0,1612	-0,2537	-0,3737	-0,1569	-0,0153	1,0000
	Sig. (bilateral)	0,0045	0,4555	0,7532	0,4656	0,0143	0,2904	0,0962	0,0143	0,3034	0,9202	.

* NO=0;SÍ=1

Tabla 3. Análisis de correlación estadística entre las variables del estudio utilizando la prueba T de Kendall. En cada comparación, se muestra el valor p de significación estadística (marcando en rosa los valores significativos) y el coeficiente de correlación r.

ÉXITO=1 VS. FRACASO=0	SEXO (0=H y 1=M)	EDAD<60=0; >60=1	Nº CAPAS 1-2=0;>2=1	Nº MA IMPLANTADAS 1=0;>1=1	POR PERFORACIÓN *	¿HUBO COMPLICACIONES? *	REINTERVENCIÓN CON OTRA MA *	INFECCIONES POSTQX *	¿MEJORÓ AV? *	CÓRNEA TOTALMENTE TRASPARENTE *
U de Mann-Whitney	229,5	182,5	236	223	156,5	151,5	223	212,5	170	139
W de Wilcoxon	554,5	507,5	426	548	481,5	476,5	548	537,5	360	329
Z	-0,2197287	-1,504379571	-0,04107098	-0,407266866	-2,643400568	-2,444988737	-0,407266866	-1,641412681	-1,848194298	-2,841901496
Sig. asintót. (bilateral)	0,82608245	0,132483661	0,967239306	0,683811996	0,008207787	0,014485667	0,683811996	0,100711779	0,06457424	0,004484535

* NO=0;SÍ=1

Tabla 4. Comparación estadística entre el grupo en el que el implante de MA fue un éxito y el grupo en el que fue un fracaso para cada una de las variables del estudio utilizando la prueba U de Mann-Whitney. Se marcan en rosa los valores p de significación estadística que resultaron estadísticamente significativos.

Por otra parte, y aunque el objetivo del presente estudio preliminar es identificar variables asociadas al éxito del trasplante de MA, es interesante comprobar que casi la mitad de los pacientes incluidos en el estudio presentaron mejoría de su AV tras el trasplante. De hecho, un 48% de la población tuvo una mejoría de AV tras la intervención. Aunque serán necesarios estudios de casos y controles en el futuro para determinar la utilidad del trasplante de MA en oftalmología, nuestros resultados podrían sugerir que, de alguna forma, el uso de MA fue beneficioso para los pacientes y contribuyó a mejorar el resultado final, ya que el porcentaje de pacientes que presentó mejora o estancamiento de su situación fue muy elevado. Dado que el porcentaje de casos que presentó empeoramiento de su situación inicial fue muy bajo, podríamos sugerir que mediante el implante de MA, en parte, hemos conseguido frenar la progresión de la patología original. Para confirmar o desmentir esta hipótesis, en el futuro serán necesarios estudios mucho más complejos que incluyan pacientes tratados con MA y pacientes tratados con otras técnicas en nuestro medio, tal y como hicieron otros autores en países como India, EEUU, Brasil o China (21–24)

CONCLUSIONES

Los resultados preliminares de nuestro estudio nos permiten inferir que el éxito quirúrgico del trasplante de MA depende de la ausencia de complicaciones y una buena trasparencia de córnea.

Con respecto a los usos, solo hemos podido confirmar diferencias significativas en cuanto al éxito de la técnica entre los pacientes afectos y no afectos de perforación ocular, lo cual sugiere que la MA debería utilizarse únicamente de forma temporal y junto a otros tratamientos coadyuvantes en perforaciones, recomendándose la búsqueda de otros tratamientos más definitivos.

En general, nuestros resultados apuntan hacia un efecto beneficioso global del implante de MA en el paciente, pero serán necesarios estudios controlados para confirmar esta hipótesis.

REFERENCIAS BIBLIOGRÁFICAS

1. J.W. D. Skin transplantation with a review of 550 cases at the Johns Hopkins hospital. Johns Hopkins Med J. 1910;15:307–396.

2. De Rotth A. Plastic repair of conjunctival defects with fetal membranes. Arch Ophthalmol [Internet]. 1940 Mar 1 [cited 2018 Aug 3];23(3):522–5. Available from: http://archopht.jamanetwork.com/article.aspx?articleid=614867

3. Alemañy González J, Camacho Ruaigip F. Usos de la membrana amniótica humana en oftalmología. Rev Cuba Oftalmol. 2006;19(1):1–7.

4. Ortega-molina JM, Agustin HS, Revisión ADE. La membrana amniótica en oftalmología: del recubrimiento-injerto a la ingeniería tisular. Artículo de revisión. Rev española Investig oftalmológicas. :Rev Esp Inv Oftal 2014; Vol IV nº2 (117-122).

5. Sabater AL, Perez VL. Amniotic membrane use for management of corneal limbal stem cell deficiency. [cited 2018 Jun 3]; Available from: https://insights.ovid.com/pubmed?pmid=28426442

6. Chiaradia P TA et all. Uso de membrana amniótica en reconstrucción de superficie ocular: resultados preliminares. Oftalmol Clin Exp (ISSN 1851-2658) 2010 4(2) 64-68.

7. Noureddin GS, Yeung SN. The use of dry amniotic membrane in pterygium surgery. Clin Ophthalmol [Internet]. 2016 [cited 2018 Jun 3];10:705–12. Available from: http://www.ncbi.nlm.nih.gov/pubmed/27143848

8. Favaron P, Carvalho R, Borghesi J, Anunciação A, Miglino M. The Amniotic Membrane: Development and Potential Applications – A Review. Reprod Domest Anim [Internet]. 2015 Dec [cited 2018 Jun 3];50(6):881–92. Available from: http://doi.wiley.com/10.1111/rda.12633

9. Litwiniuk M, Grzela T. Amniotic membrane: New concepts for an old dressing. Wound Repair Regen [Internet]. 2014 Jul [cited 2018 Jun 3];22(4):451–6. Available from: http://www.ncbi.nlm.nih.gov/pubmed/25041617

10. Sharma N, Kaur M, Agarwal T, Sangwan VS, Vajpayee RB. Treatment of acute ocular chemical burns. Surv Ophthalmol [Internet]. 2018 Mar 1 [cited 2018 Jun 3];63(2):214–35. Available from: https://www.sciencedirect.com/science/article/pii/S0039625716302016?via%3Dihub

11. Utheim TP, Aass Utheim Ø, Salvanos P, Jackson CJ, Schrader S, Geerling G, et al. Concise Review: Altered Versus Unaltered Amniotic Membrane as a Substrate for Limbal Epithelial Cells. Stem Cells Transl Med [Internet]. 2018 May [cited 2018 Jun 3];7(5):415–27. Available from: http://www.ncbi.nlm.nih.gov/pubmed/29573222

12. Dua HS, Said DG, Messmer EM, Rolando M, Benitez-del-Castillo JM, Hossain PN, et al. Neuropathic keratopathy. Prog Retin Eye Res [Internet]. 2018 Apr 23 [cited 2018 Jun 3]; Available from: https://www.sciencedirect.com/science/article/pii/S1350946217301210?via%3Dihub

13. Ginel, Gascon MI. Desarrollo del sistema de cohesion intercelular en el epitelio corneal humano generado por ingenieria tisular. Estudio genetico e histologico. 2008;

14. Mart G, Redondo DEB, Santana G. Transplante de membrana amniótica en patología de la superficie ocular Amniotic membrane trasplantation in ocular surface patology. 2001;1–7.

15. Savino G, Colucci D, Giannico MI, Salgarello T. Amniotic membrane transplantation associated with a corneal patch in a paediatric corneal perforation. Acta Ophthalmol [Internet]. 2010 Mar [cited 2018 Aug 30];88(2):e15–6. Available from: http://www.ncbi.nlm.nih.gov/pubmed/19785639

16. Xie H-T, Zhao D, Liu Y, Zhang M-C. Umbilical Cord Patch Transplantation for Corneal Perforations and Descemetoceles. J Ophthalmol [Internet]. 2017 [cited 2018 Aug 30];2017:1–7. Available from: http://www.ncbi.nlm.nih.gov/pubmed/28660079

17. Droutsas K, Papaconstantinou D, Georgalas I, Kymionis G, Andreanos K, Stamou E, et al. Equine pericardium for tectonic globe repair. Int Ophthalmol [Internet]. 2017 Dec 19 [cited 2018 Aug 30]; Available from: http://www.ncbi.nlm.nih.gov/pubmed/29260497

18. Grau AE, Durán JA. Treatment of a Large Corneal Perforation With a Multilayer of Amniotic Membrane and TachoSil. Cornea [Internet]. 2012 Jan [cited 2018 Aug 30];31(1):98–100. Available from: http://www.ncbi.nlm.nih.gov/pubmed/21963863

19. Celis J, Mesa D, Avendaño E, González-Valle F. Adhesivo de fibrina intracameral como tratamiento de perforación corneal espontánea. Arch Soc Esp Oftalmol [Internet]. 2014 Mar [cited 2018 Aug 30];89(3):124–6. Available from: http://linkinghub.elsevier.com/retrieve/pii/S0365669112004479

20. Abd Elaziz MS, Zaky AG, El SaebaySarhan AR. Stromal lenticule transplantation for management of corneal perforations; one year results. Graefe's Arch Clin Exp Ophthalmol [Internet]. 2017 Jun 13 [cited 2018 Aug 30];255(6):1179–84. Available from: http://www.ncbi.nlm.nih.gov/pubmed/28409225

21. Sharma N, Singh D, Maharana PK, Kriplani A, Velpandian T, Pandey RM, et al. Comparison of Amniotic Membrane Transplantation and Umbilical Cord Serum in Acute Ocular Chemical Burns: A Randomized Controlled Trial. Am J Ophthalmol [Internet]. 2016 Aug 1 [cited 2018 Aug 30];168:157–63. Available from: https://www.sciencedirect.com/science/article/pii/S0002939416302215?via%3Dihub

22. Clearfield E, Hawkins BS, Kuo IC. Conjunctival Autograft Versus Amniotic Membrane Transplantation for Treatment of Pterygium: Findings From a Cochrane Systematic Review. Am J Ophthalmol [Internet]. 2017 Oct 1 [cited 2018 Jun 3];182:8–17. Available from: https://www.sciencedirect.com/science/article/pii/S0002939417302982?via%3Dihub

23. Paris F dos S, Gonçalves ED, Campos MS de Q, Sato ÉH, Dua HS, Gomes JÁP. Amniotic membrane transplantation versus anterior stromal puncture in bullous keratopathy: a comparative study. Br J Ophthalmol [Internet]. 2013 Aug [cited 2018 Aug 30];97(8):980–4. Available from: http://www.ncbi.nlm.nih.gov/pubmed/23723410

24. Liang W, Li R, Deng X. Comparison of the efficacy of pterygium resection combined with conjunctival autograft versus pterygium resection combined with amniotic membrane transplantation. Eye Sci [Internet]. 2012 Jun [cited 2018 Aug 30];27(2):102–5. Available from: http://www.ncbi.nlm.nih.gov/pubmed/22678875

Actualidad
Médica

Actual. Med.
2018; 103: (804): 87-91

Enviado: 12-06-2018
Revisado: 12-07-2018
Aceptado: 15-08-2018

DOI: 10.15568/am.2018.804.re01

Importancia de la evaluación del sistema urinario en pacientes adultos con espina bífida

Importance of the urinary system evaluation in adult patients with spina bifida

Alarcón-Arias Pablo[1], Pardo-Vargas Rosa A.[1,2,3], Passalacqua Walter[4], Palma-Ceppi Cristian[5]

[1] *Sección Genética, Departamento de Medicina, Hospital Clínico Universidad de Chile. Independencia, Santiago, RM, Chile*

[2] *Unidad de Neonatología, Departamento de Ginecología y Obstetricia, Hospital Clínico Universidad de Chile. Independencia, Santiago, RM, Chile*

[3] *Unidad de Genética, Servicio de Pediatría, Hospital Dr. Sótero del Río. Puente Alto, RM, Chile.*

[4] *Sección de Nefrología, Departamento de Medicina, Hospital Clínico Universidad de Chile. Independencia, Santiago, RM, Chile*

[5] *Servicio de Urología, Hospital Clínico Universidad de Chile. Departamento de Urología, Clínica Las Condes. Independencia, Santiago, RM, Chile*

Resumen

Los pacientes con espina bífida pueden presentar defectos multisistémicos siendo el sistema urinario uno de los principales en afectarse. En las últimas décadas ha aumentado la población de pacientes adultos con espina bífida debido a la mejora en la sobrevida desde la edad pediátrica, por lo que surge la necesidad de conocer el manejo de estos pacientes tanto por el equipo de salud tratante de adultos, como por ellos mismos y sus cuidadores. Esta revisión ha sido elaborada con bibliografía de la base de datos PubMed desde 1977 a 2018 usando términos MeSH "spina bífida" y "urinary", además de la experiencia chilena. Se describen las principales complicaciones del sistema urinario en pacientes adultos con espina bífida y sugerencias de su manejo.

Palabras clave: Espina bífida, urinario, adultos, vejiga neurogénica, reflujo vesicoureteral.

Abstract

The patients with spina bifida may have multisistemic defects, mainly the urinary system. Population of adult patients with spina bifida has increased in last decades by the improved survival from pediatric age, emerging the need to know the management of these patients by clinicians, patients and their caregivers. This review was made with scientific articles available in PubMed database from 1977-2018 using search MeSH terms "spina bifida" and "urinary", and the Chilean experience. Herein we discuss the main complications of urinary system of adult patients with spina bifida and their suggestive management.

Keywords: Spina bifida, urinary, adult, neurogenic bladder, vesicoureteral reflux.

INTRODUCCIÓN

La espina bífida (EB) es un defecto congénito que afecta a la columna vertebral debido al cierre incompleto del tubo neural. La incidencia en el mundo se estima en un caso por cada 2000 recién nacidos. En Chile la incidencia de EB es un caso por 2500 recién nacidos tras la fortificación obligatoria de la harina de trigo con ácido fólico, estimándose que nacen cerca de 100 pacientes con EB cada año (1).

La EB es una enfermedad multifactorial compleja-poligénica, en la que su riesgo está determinado por interacción de varios genes y el ambiente. El riesgo de recurrencia de los defectos del tubo neural después del nacimiento de un hijo afectado es de 3,5 a 8% (2,3). Estudios de seguimiento de pacientes con EB han evidenciado que al menos un 75% de los individuos viven a la edad de 20 años (4-6). Debido a que estos seguimientos son de pacientes nacidos hace 3 a 4 décadas atrás, se estima que en la actualidad este valor sería de aproximadamente de 90%. Las causas de mortalidad en adultos con EB, más frecuentemente descritas, son las asociadas a infecciones, falla cardiaca o renal y neoplasias (7,8). La EB es un cuadro de compromiso multisistémico, pudiendo presentar afecciones en distintos sistemas corporales ya sea por compromiso directo del sistema nervioso y desde éste a otros como el urológico, sexual, gastrointestinal, dermatológico y orto-

© 2018. Actual. Med. Todos los derechos reservados

Rosa Andrea Pardo Vargas
Santos Dumont, 999 · 8380456. Independencia, Santiago, RM, Chile.
E-mail: roanpavar@yahoo.com
Tlf.: +56-2-29788513

pédico locomotor. En el presente artículo nos centraremos en describir las alteraciones del tracto urinario más frecuentes en los pacientes adultos con EB y sugerencias de su manejo.

Alteraciones frecuentes en el tracto urinario en pacientes con Espina Bífida

Debido a que la EB ha cambiado su epidemiología en población adulta al aumentar su sobrevida, no existen datos precisos de la morbilidad asociada. No obstante se ha reportado en algunas series que hasta el 80 % de los pacientes adultos con EB, presentan alguna alteración del tracto urinario (9). Las alteraciones del tracto urinario son clasificables en dos grupos: Alteraciones vesicales y Alteraciones urétero–renales (10). Es importante definir que la infección del tracto urinario (ITU) consiste en la colonización y multiplicación microbiana, habitualmente bacteriana, a lo largo del trayecto del tracto urinario. Se denomina pielonefritis si afecta al riñón y la pelvis renal, cistitis si implica la vejiga, uretritis si afecta a la uretra y prostatitis si la infección se localiza en la próstata.

Alteraciones vesicales

Las alteraciones vesicales presentes en pacientes con EB comprenden la vejiga neurogénica (VN), el reflujo vesicoureteral (RVU), la ITU baja, la incontinencia urinaria, los problemas con la cateterización, los problemas secundarios a cirugías de aumento vesical y la litiasis. A continuación describiremos cada uno de ellos, sus factores de riesgo y posibles tratamientos.

a)Vejiga Neurogénica

El evento inicial es la disfunción neurológica del control vesical, conocida como vejiga neurogénica. Generalmente se presenta en la forma de vejiga hiperrefléxica, que consiste en la presencia de contracciones no inhibidas (o automáticas) del detrusor asociadas o no a un complejo esfinteriano que puede estar cerrado por disinergia o falta de control. Esto lleva a la incapacidad de la vejiga para almacenar o eliminar la orina a presiones aceptablemente bajas (<40 mmHg) y reflujo de orina desde la vejiga. Aproximadamente el 50% de los niños con EB abierta y el 25% con EB oculta tienen disinergia del detrusor o esfínter (11,12). Cuando la hiperreflexia es crónica, el detrusor se hipertrofia y la vejiga puede fibrosarse. En el caso de la EB, la fibrosis de pared vesical ocurre como complicación del fenómeno inicial, pasando a ser un factor mecánico perpetuante y agravante con pérdida de la elasticidad de la vejiga (compliance vesical). Con el tiempo lleva a transmisión de presión al tracto urinario superior pudiendo causar daño a la función renal (13). La intervención temprana con medidas como la cateterización intermitente limpia (CIC) y el uso de anticolinérgicos han demostrado prevenir estos cambios histológicos deletéreos (14) por lo que está recomendado su uso. Además hay evidencia de que si este tratamiento farmacológico es exitoso en el paciente, éstos debiesen ser usados de por vida por lo que surge la indicación de vigilar su adherencia (15). La introducción en la década de los 70s del CIC marcó un punto de inflexión en el pronóstico de los pacientes con EB al reducir la mortalidad debido a falla renal y disminuir complicaciones asociadas al cateterismo permanente como ITU, hipospadias traumáticas, litiasis y cáncer de vejiga (16-18).

b) Reflujo Vesicoureteral

El RVU se presenta en el 20% EB desde el nacimiento, aumentando a la mitad de pacientes a los nueve años de edad, su detección es importante para su manejo y la prevención de complicaciones secundarias a este como son la hidronefrosis y el daño renal. En la espina bífida dorso lumbar se produce, por afección neurológica, RVU que consiste en el paso retrógrado de la orina desde la vejiga al uréter, la cual puede incluso ascender hasta el riñón (13,19,20).

c) Infección urinaria de tracto bajo

En los pacientes con EB no es fácil determinar la definición de ITU baja ya que hay estudios que reportan 85% de casos con bacteriuria asintomática (BA). La BA consiste en la presencia de más de 100.000 colonias por ml de orina en el hombre y más de 10.000 en la mujer en dos ocasiones sin síntomas (21). Madden-Fuentes (2013) propone como criterios de definición de ITU en pacientes con EB: 2 o más síntomas como fiebre>38°C, dolor abdominal, dolor dorso/lumbar, incontinencia nueva o exacerbada, dolor con la cateterización o al orinar, u orina de mal olor/turbia, junto a 100.000 UFC/mL de una cepa bacteriana, y 10 leucocitos por campo mayor a la microscopía. De este modo el criterio clínico define si corresponde a ITU baja o pielonefritis aguda (22). Se ha visto que el 20% de los pacientes con VN tienen un episodio de ITU al año, y que la mitad de los pacientes con EB tienen más de 5 episodios a los 15 años (18). Debido a las complicaciones asociadas a ITU como formación de litiasis y daño renal se ha propuesto la profilaxis antibiótica como medida preventiva, no obstante otros autores sugieren ser cautos, debido a la alta prevalencia de bacteriuria asintomática en pacientes usuarios de cateterización y a su riesgo asociado a formar cálculos, reservándolos para ser usados en casos justificados por gérmenes específicos como *Proteus* o *Pseudomonas* (10). En general la bacteriuria asintomática no debe tratarse salvo en caso de embarazo, post retiro de sonda vesical, exploración urológica, litotricia, anomalías de vía urinaria, niños menores a siete años con reflujo importante y en los primeros meses del trasplante renal (21).

d) Incontinencia Urinaria

El defecto neurogénico vesical puede producir incontinencia urinaria por mecanismos de sobreactividad vesical e insuficiencia del esfínter. Si bien algunos pacientes perciben este evento como un factor que deteriora su calidad de vida, se han reportado series de casos, en las cuales este es un factor protector de hidronefrosis (19). La prevalencia de incontinencia urinaria ha sido variable en distintas series de pacientes adultos con EB, estudios de revisión sistemática han descrito un promedio de 62%, siendo en algunas series más de un 90% (9). Como manejo farmacológico se han usado los antimuscarínicos vía oral e inyecciones mediante cistoscopía de toxina botulínica. Otro mecanismo de incontinencia urinaria es por rebalse, en la que el esfínter es hiperactivo, pero la cantidad de orina acumulada es mayor a la capacidad de almacenamiento y control esfinteriano. En este caso hay riesgo inminente de daño renal por lo que debe ser manejado con las técnicas de vaciamiento urinario (23).

e) Problemas con la cateterización vesical

Si bien la CIC es por lo general un proceso seguro, se han descrito algunos problemas asociados a la misma tales como la dificultad de realizar la cateterización, incomodidad para ser realizada por encontrarse en espacios públicos, hematuria y lesiones uretrales. Es fundamental la educación del paciente por lo que está recomendado iniciar a edades tempranas el entrenamiento en auto-cateterización (24) y apoyo de terapeuta sobre todo en la adolescencia. De todos modos se sugiere, mientras sea posible, evitar el uso de catéter permanente ya que este último se asocia a riesgo de bacteriuria crónica e infecciones que predisponen a formación de cálculos (23).

f) Problemas secundarios a cirugías de aumento vesical

De otra parte los pacientes con EB pueden ser sometidos a lo largo de su vida a cirugía de aumento vesical, la cual se realiza cuando el tratamiento médico (fármacos y cateterización vesical) es insuficiente para el manejo del RVU. Un tipo de cirugía de aumento vesical es la enterocistoplastía, en la cual se crea un bolsillo de intestino conectado a la vejiga aumentando así su capacidad. Los pacientes con este tipo de cirugía pueden presentar alteraciones bioquímicas, principalmente acidosis metabólica, que si bien se resuelve en el tiempo, podría ocurrir osteomalacia secundaria a desmineralización por uso crónico de buffer óseo, por lo que se sugiere monitorear niveles de bicarbonato y valorar su suplementación en caso deficitario (25,26). Las cirugías que involucren el

íleo terminal pueden llevar a déficit de absorción de vitamina B12 a largo plazo, por lo que es sugerido que desde los cinco años de operados tengan un control de niveles y suplementación en caso carencial (23,27). Además en la edad adulta se pueden presentar complicaciones como perforación vesical, tanto espontánea como atribuida a mal manejo de cateterización, siendo este riesgo mayor en pacientes con antecedentes de abuso de sustancias o patología psiquiátrica (28). Finalmente se ha reportado que el 4% de los casos de neoplasias de vejiga, ocurren en pacientes que han sido sometidos a cirugías de aumento vesical. Por esto hay consenso en realizar pesquisa cistoscópica bianual una vez transcurridos diez años desde la cirugía, y una búsqueda precoz de cáncer vesical en caso de presentar hematuria o ITU crónica (29).

g) Litiasis

La litiasis vesical es 10 veces más frecuente en pacientes con EB adultos que en la población general. Como factores de riesgo asociados se han descrito: ITU recurrente, drenaje urinario deficiente, presencia de mucosa intestinal en epitelio urinario, y las anomalías metabólicas. Para la litiasis asociada a cirugías de aumento vesical, la hipótesis etiológica postulada es que hay una retención mucosa en la vejiga que sirve de nicho para la formación de cálculos, colonización bacteriana y alteraciones metabólicas. Para prevenir la formación de cálculos se ha usado la irrigación vesical, pudiendo esta última ser efectuada sólo con agua o bien agregando agentes mucolíticos como N-acetilcisteína. No se ha demostrado diferencia entre la irrigación con o sin mucolíticos, siendo más significativa la cantidad de líquido diaria usada para la irrigación (28). Otro aspecto a considerar en la prevención es el manejo de la acidosis metabólica que puede ocurrir en pacientes con enterocistoplastias (25). La litiasis vesical debería ser manejada idealmente, por medio de un abordaje endoscópico, ya que esta técnica presenta menos dolor postoperatorio, tiempo de hospitalización y morbilidad (30).

Alteraciones urétero-renales

Las alteraciones uretero-renales presentes en pacientes con EB comprenden la pielonefritis aguda y crónica, la litiasis renoureteral y la insuficiencia renal crónica.

a) Pielonefritis (PN)

La pielonefritis aguda (PNA) es la infección del parénquima renal casi siempre de origen ascendente y que frecuentemente compromete la pelvis renal. La clínica es dolor lumbar unilateral con "puño percusión" positiva, fiebre y compromiso del estado general. Si hay daño cicatricial en el tiempo el diagnóstico es de pielonefritis crónica (PNC), objetivada por exámenes imagenológicos (31). Hay evidencias de mayor consulta en unidad de emergencias por ITU en el grupo de pacientes adultos con EB respecto a la población general, y que las hospitalizaciones por este motivo fueron 50 veces más frecuentes frente a los pacientes sin EB (32), por ello se considera que la ITU/PN es una patología frecuente en EB. Al igual que en los pacientes sin VN el principal germen en pacientes con EB es *E.Coli,* seguido de *Klebsiella.* Para ambos grupos los gérmenes restantes son de tipo nosocomial como *Pseudomonas, Acinetobacter y Enterococcus,* pero estos se han reportado con mayor frecuencia en el grupo con EB respecto a la población sin VN (33,34). Esto se asociaría al mayor número de hospitalizaciones y a la manipulación del tracto urinario a la que están sometidos recurrentemente los pacientes con VN (35). Si bien el manejo con antibióticos es similar a la población general, se debe tener en cuenta el criterio de no sobretratar las bacteriurias que no cumplen con el diagnóstico de ITU complicada o PNA para prevenir la resistencia antibiótica, la que está dada por Beta lactamasas las cuales implican un desafío tanto microbiológico como epidemiológico. Como se mencionó previamente existen estrategias de profilaxis antibiótica para

Tabla 1. Principales complicaciones urinarias en pacientes con espina bífida

Tipo		Frecuencia	Aspectos a considerar
Alteraciones vesicales	**Vejiga neurogénica**	++	Detección precoz con estudio urodinámico, uso de anticolinérgicos antimuscarínicos por largo plazo, técnicas de vaciamiento, CIC. Cirugía si medidas anteriores no son exitosas.
	Reflujo vesicoureteral	++	
	Incontinencia urinaria	+++	Uso de antimuscarínicos, toxina botulínica.
	Litiasis vesical	++	Idealmente manejo endoscópico de cálculos. Prevención con irrigación vesical.
	Secundarios a cateterización (dificultad de realizar cateterización, hematuria, lesiones uretrales)	+	Apoyo de uroterapeuta y educación precoz en autocateterización.
	Secundarios a cirugías de aumento vesical (perforación vesical, neoplasias, alteraciones metabólicas)	+	Cistoscopía bianual para descarte de neoplasias, y estudio precoz si hay hematuria o ITU crónica. Medición de bicarbonato y vitamina B12 y valorar suplementación.
	ITU baja	+++	No sobretratar ITU. Dar tratamiento a casos con clínica o bacteriurias por gérmenes predisponentes a litiasis. Realizar estudio de imágenes sí urocultivos son positivos para gérmenes pro-litiásicos.
Alteraciones urétero-renales	**Pielonefritis/ITU alta**	+	
	Litiasis tracto urinario alto	+	Considerar mayor riesgo postoperatorio.
	Insuficiencia renal (ERC y ERC terminal)	++	DMSA para determinar cicatrices renales. Valorar uso de iECA. Seguimiento en el tiempo de función renal (creatininemia u otro).

CIC: cateterización intermitente limpia; DSMA: cintigrafía con ácido dimercaptosuccinico; ERC: enfermedad renal crónica; iECA: inhibidores de enzima convertidora de angiotensina; ITU: infección del trato urinario

prevención de la ITU pero su uso debe valorarse en cada caso. En PN por gérmenes de riesgo de formación de cálculos como *Proteus* o *Pseudomonas* se sugiere realizar estudios de imágenes con tal de detectarlos (23).

b) Litiasis reno-ureteral

La litiasis del tracto urinario alto en pacientes con EB ha sido pobremente descrita en la literatura, no obstante existe riesgo aumentado de padecerla siendo potenciales factores etiológicos la estasis urinario, la bacteriuria, ITU recurrentes y la instrumentación frecuente. Un estudio evidenció que de 12.315 pacientes con EB operados por litiasis, la localización de cálculos fue 2,1 veces más frecuente renal que ureteral. El manejo quirúrgico de la litiasis en pacientes con EB es más complejo que el grupo de la población general debido a las frecuentes alteraciones que presentan a nivel vertebral, escoliosis y obesidad, y además por el mayor riesgo evidenciado de complicaciones postquirúrgicas como falla renal aguda, ITU, insuficiencia respiratoria, embolia pulmonar, sepsis, sangrado y paro cardiorrespiratorio (36).

c) Insuficiencia renal

La Insuficiencia renal crónica en pacientes con EB puede ser causada por múltiples factores como RVU crónico, infecciones recurrentes y litiasis. En una revisión sistemática de 1564 pacientes adultos con EB abierta se encontró aproximadamente un cuarto de ellos con algún grado de daño renal y el 1,3% con enfermedad renal crónica (ERC) terminal (9). Se ha observado que la ERC terminal se puede alcanzar a edades más tempranas que en los pacientes con ERC de la población general sin litiasis (40 vs 60 años), y que la probabilidad de trasplante renal como terapia del reemplazo de la función renal es menor en proporción a los pacientes sin EB. Los pacientes en etapa de reemplazo de la función renal con EB han demostrado el mismo riesgo de mortalidad tanto en diálisis como post-trasplante que los pacientes sin EB (37). Por otro lado se ha reportado mayor incidencia de infecciones urinarias en aquellos pacientes con vejiga aumentada de tamaño post-trasplante, característico de pacientes con EB, respecto al resto de trasplantados por otras causas (38). En Chile se realizan 17 trasplantes renales por millón de habitantes (cerca de 300 casos por año), pero no hay datos publicados de cuantos trasplantes renales se realizan en pacientes con EB. En los pacientes con EB se recomienda detección precoz de la insuficiencia renal. Considerando métodos de medición, la creatininemia para estimar la Tasa de Filtración Glomerular puede ser no representativa debido a la masa muscular del paciente, pero a pesar de lo descrito, el cambio de niveles de creatininemia persistentes en el tiempo es un método barato y de utilidad en la práctica diaria. La medición del clearence de creatinina en 24 horas puede ser mejor, pero implica ser cuidadoso en la recolección del total exacto que en casos es difícil por presencia de pérdidas por incontinencia. La medición de otros biomarcadores como el Clearence de edetato de cromo-51 (Cr-51 EDTA) y Cistatina C pueden ser más precisos pero no se encuentran disponibles de rutina (23). Se recomienda el uso de imágenes para detectar daño renal, entre las técnicas, la cintigrafía con ácido dimercaptosuccinico (DMSA) ha logrado una tasa de detección de cicatrices renales de más de 4 veces que la ultrasonografía (39). Se sugiere que los pacientes realicen una cintigrafía al menos una vez para determinar la presencia de cicatrices renales y de ser así iniciar tratamiento con inhibidores de la enzima convertidora de angiotensina (iECA) que ha mostrado retrasar el establecimiento de la proteinuria intentando así preservar la función renal, sobre todo si el paciente es además hipertenso arterial (40).

CONCLUSIÓN

La EB es una enfermedad que se asocia a complicaciones del sistema urinario principalmente vejiga neurogénica, reflujo vesicoureteral, alteración de la continencia urinaria, litiasis urinaria, infecciones del tracto urinario. Muchos pacientes son sometidos a procedimientos y cirugías urológicas para su manejo, teniendo como uno de los objetivos principales evitar la enfermedad renal crónica. Los pacientes adultos con EB requieren de control médico para manejo de estas condiciones y de otras posibles complicaciones derivadas menos frecuentes como el cáncer asociado a vejigas operadas y perforaciones vesicales.

Conflictos de interés

Rosa Pardo es parte del directorio de CORPEB, Corporación Espina Bífida Chile, institución sin fines de lucro que trabaja en el apoyo y mejora de la calidad de vida de niños con Espina Bífida.

El resto de los autores declara no tener conflicto de interés.

REFERENCIAS BIBLIOGRÁFICAS

1. Cortés F, Mellado C, Pardo RA, Villarroel LA, Hertrampf E. Wheat flour fortification with folic acid: changes in neural tube defects rates in Chile. Am J Med Genet Part A. 2012; 158(8): 1885-90.

2. Rietberg CT, Lindhout D. Adult patients with spina bifida cystica: genetic counselling, pregnancy and delivery. Eur J Obstet Gynecol Reprod Biol. 1993; 52(1): 63-70.

3. Copp AJ, Adzick NS, Chitty LS, Fletcher JM, Holmbeck GN, Shaw GM. Spina bifida. Nat Rev Dis Prim. 2015; 1:15007.

4. Shin M, Kucik JE, Siffel C, Lu C, Shaw GM, Canfield MA, Correa A. Improved survival among children with spina bifida in the United States. J Pediatr. 2012; 161(6): 1132–37.

5. Wong LY, Paulozzi LJ. Survival of infants with spina bifida: a population study, 1979–94. Paediatr Perinat Epidemiol. 2001; 15(4): 374-48.

6. Oakeshott P, Hunt GM, Poulton A, Reid F. Expectation of life and unexpected death in open spina bifida: a 40-year complete, non-selective, longitudinal cohort study. Dev Med Child Neurol. 2010; 52(8), 749-53.

7. Kancherla V, Druschel CM, Oakley GP. Population-based study to determine mortality in spina bifida: New York State congenital malformations registry, 1983 to 2006. Birth Defects Res A Clin Mol Teratol. 2014; 100(8): 563-75.

8. Dicianno B, Sherman A, Roehmer C, Zigler CK. Comorbidities associated with early mortality in adults with spina bifida. Am J Phys Med Rehabil. 2018; Available from: https://doi.org/ 10.1097/PHM.0000000000000964.

9. Veenboer PW, Bosch JR, van Asbeck FW, de Kort LM. Upper and lower urinary tract outcomes in adult myelomeningocele patients: a systematic review. PLoS One. 2012; (10): e48399. Available from: https://doi.org/10.1371/journal.pone.0048399

10. Veenboer PW, Bosch JR, van Asbeck FW, de Kort LM. Urolithiasis in adult spina bifida patients: study in 260 patients and discussion of the literature. Int Urol Nephrol. 2013; 45(3): 695-702.

11. De Jong TP, Chrzan R, Klijn AJ, Dik P. Treatment of the neurogenic bladder in spina bifida. Pediatr Nephrol. 2008; 23(6): 889–96.

12. Dik P, Klijn AJ, van Gool JD, de Jong-de Vos van Steenwijk CC, de Jong TP. Early start to therapy preserves kidney function in spina bifida patients. Eur Urol. 2006; 49: 908–13.

13. Clayton DB, Brock JW, Joseph DB. Urologic management of spina bifida. Dev Disabil Res Rev. 2010; 16(1): 88–95.

14. Franco I, Horowitz M, Grady R, Adams RC, de Jong TP, Lindert K, Albrecht D. Efficacy and safety of oxybutynin in children with detrusor hyperreflexia secondary to neurogenic bladder dysfunction. J Urol. 2005; 173(1): 221-25.

15. Ab E1, Dik P, Klijn AJ, van Gool JD, de Jong TP. Detrusor overactivity in spina bifida: How long does it need to be treated? Neurourol Urodyn. 2004; 23(7): 685–88.

16. Martín JA, Sánchez B. Vejiga neurógena. An Pediatr Contin. 2009; 7(5): 270-74.

17. Lapides J, Diokno AC, Silber SJ, Lowe BS. Clean, intermittent self-catheterization in the treatment of urinary tract disease. J Urol. 2017; 197(2): S122–24.

18. Klausner AP. The Lapides legacy: 42 years and cathing. Can J Urol. 2014; 21(2): 7194.

19. Ma Y, Li B, Wang L, Han X. The predictive factors of hydronephrosis in patients with spina bifida: reports from China. Int Urol Nephrol. 2013; 45(3): 687-93.

20. Filler G, Gharib M, Casier S, Lödige P, Ehrich JH, Dave S. Prevention of chronic kidney disease in spina bifida. Int Urol Nephrol. 2012; 44(3): 817–27.

21. Nicolle LE. Asymptomatic bacteriuria. Curr Opin Infect Dis. 2014; 27(1): 90-96

22. Madden-Fuentes RJ, McNamara ER, Lloyd JC, Wiener JS, Routh JC, Seed PC, Ross SS. Variation in definitions of urinary tract infections in spina bifida patients: a systematic review. Pediatrics. 2013; 132(1): 132-39.

23. Veenboer PW, de Kort LM, Chrzan RJ, de Jong TP. Urinary considerations for adult patients with spinal dysraphism. Nat Rev Urol. 2015; 12(6): 331-39.

24. Lindehall B, Abrahamsson K, Hjälmås K, Jodal U, Olsson I, Sillén U. Complications of clean intermittent catheterization in boys and young males with neurogenic bladder dysfunction. J Urol. 2004; 172(4): 1686-88.

25. Vyas P, Crispen PL. Metabolic bone disease following urinary diversion in adults. Curr Opin Urol. 2014; 24(6): 614-18.

26. Gilbert SM, Hensle TW. Metabolic consequences and long-term complications of enterocystoplasty in children: a review. J Urol. 2005; 173(4): 1080–86.

27. Rosenbaum DH, Cain MP, Kaefer M, Meldrum KK, King SJ, Misseri R, Rink RC . Ileal enterocystoplasty and B12 deficiency in pediatric patients. J Urol. 2008; 179(4): 1544–47.

28. Husmann DA. Long-term complications following bladder augmentations in patients with spina bifida: bladder calculi, perforation of the augmented bladder and upper tract deterioration. Transl Androl Urol. 2016; 5(1): 3-11.

29. Avallone MA, Prince MK, Guralnick ML, O'Connor RC. Long-term enterocystoplasty follow-up: metabolic and neoplastic concerns. Curr Bladder Dysfunct Rep. 2014; 9(4): 302-09.

30. Demirel F, Çakan M, Yalçinkaya F, Demirel AC, Aygün A, Altuğ UU. Percutaneous suprapubic cystolithotripsy approach: for whom? Why? J Endourol. 2006; 20(6): 429-31.

31. Dalla-Palma L, Pozzi-Mucelli F. Bildgebung chronischer renaler infektionen. Der Radiologe. 2000; 40(6): 537–46.

32. Armour BS, Ouyang L, Thibadeau J, Grosse SD, Campbell VA, Joseph D. Hospitalization for urinary tract infections and the quality of preventive health care received by people with spina bifida. Disabil Health J. 2009; 2(3): 145-52.

33. Flores-Mireles AL, Walker JN, Caparon M, Hultgren SJ. Urinary tract infections: epidemiology, mechanisms of infection and treatment options. Nat Rev Microbiol. 2015; 13(5): 269-84.

34. Slade N. Urinary tract infections in neurogenic bladder. J Antimicrob Chemother. 1977; 3(1): 3-5.

35. Vigil HR, Hickling DR. Urinary tract infection in the neurogenic bladder. Transl Androl Urol. 2016; 5(1): 72-87.

36. Wang H-HS, Wiener JS, Ferrandino MN, Lipkin ME, Routh JC. Complications of surgical management of upper tract calculi in spina bifida patients: Analysis of nationwide data. J Urol. 2015; 193(4): 1270–74.

37. Ouyang L, Bolen J, Valdez R, Joseph D, Baum MA, Thibadeau J. Characteristics and survival of patients with end stage renal disease and spina bifida in the United States renal data system. J Urol. 2015; 193(2): 558–64.

38. Rigamonti W, Capizzi A, Zacchello G, Capizzi V, Zanon GF, Montini G, Murer L, Glazel GP. Kidney transplantation into bladder augmentation or urinary diversion: long-term results. Transplantation. 2015; 80(10): 1435-40.

39. Veenboer PW, Hobbelink MG, Ruud Bosch JL, Dik P, van Asbeck FW, Beek FJ, de Kort LM. Diagnostic accuracy of Tc-99m DMSA scintigraphy and renal ultrasonography for detecting renal scarring and relative function in patients with spinal dysraphism. Neurourol Urodyn. 2015; 34(6): 513–18.

40. Woodhouse CRJ, Neild GH, Yu RN, Bauer S. Adult care of children from pediatric urology. J Urol. 2012; 187(4): 1164–71.

Actualidad
Médica

CASO CLÍNICO

Actual. Med.
2018; 103: (804): 92-94

Enviado: 05-06-2018
Revisado: 07-07-2018
Aceptado: 02-08-2018

DOI: 10.15568/am.2018.804.cc01

Disfonía persistente y síndrome constitucional. Amiloidosis laríngea.

Persistent dysphonia and constitutional syndrome. Laryngeal amyloidosis

Leiva-Cepas Fernando[1,2,3], Madeira-Martins Joao Miguel[4], López-Marín Laura[5], Rizo-Barrios Antonio[6]

[1]*Departamento de Ciencias Morfológicas. Sección de Histología. Facultad de Medicina y Enfermería. Universidad de Córdoba*
[2]*Unidad de Servicios de la Base. Base Militar "Cerro Muriano". Brigada Guzmán "El Bueno" X. Ministerio de Defensa de España.*
[3]*GC-12. Grupo de Investigación Epidemiológica en Atención Primaria. Instituto Maimónides de Investigación Biomédica de Córdoba (IMIBIC)*
[4]*Servicio de Urgencias. Hospital "San Juan de Dios". Córdoba*
[5]*Hospital de San Jorge. Huesca*
[6]*UGC de Anatomía Patológica. Hospital Universitario "Reina Sofía". Córdoba*

Resumen

Objetivo: describir un caso de amiloidosis laríngea que se define como una enfermedad por depósito de una determinada proteína, cuyo tratamiento si el diagnóstico no es precoz, puede ser muy incapacitante.
Método: presentamos el caso de un paciente de 64 años con disfonía de años de evolución, su diagnóstico fue casual, pues la paciente nunca interpretó el cambio de su voz como patológico.
Resultado: comentó pérdida de peso no cuantificada en los últimos meses. Se deriva a ORL que tras laringoscopia se aprecia aspecto granuloso en vestíbulo laríngeo por encima de las bandas ventriculares, sin aspecto neoplásico, pero que precisa biopsia, y posterior laringuectomía por hemorragia.
Conclusiones: en la amiloidosis es esencial el diagnóstico precoz. El tratamiento debe ser individualizado, por lo que en estos pacientes son fundamentales el tratamiento de soporte y el manejo multidisciplinar, en especial en pacientes con afectación renal o cardiaca.

Palabras clave: Amiloidosis laríngea, laringectomía, Rojo Congo.

Abstract

Purpose: describe a case of laryngeal amyloidosis that is defined as a disease due to the deposition of a certain protein, whose treatment if the diagnosis is not early, can be very disabling.
Method: here we present the case of a 64 year old patient with dysphonia of years of evolution, his diagnosis was casual, because the patient never interpreted the change of his voice as pathological.
Results: commented on unquantified weight loss in recent months. ENT specialist is derived that after laryngoscopy a granular appearance is seen in the laryngeal vestibule above the ventricular bands, without neoplastic appearance, but that requires a biopsy, and subsequent laryngectomy due to hemorrhage.
Conclusions: in early amyloidosis, early diagnosis is essential. The treatment must be individualized, so in these patients, supportive treatment and multidisciplinary management are fundamental, especially in patients with renal or cardiac involvement.

Keywords: laryngeal amyloidosis, laryngectomy, Congo red.

INTRODUCCIÓN

La amiloidosis es un trastorno que se caracteriza por el depósito en diferentes sistemas u órganos, y de forma localizada o sistémica, de un material amorfo de estructura proteica que produce finalmente alteraciones funcionales y manifestaciones clínicas en el órgano o los órganos afectos (1): el amiloide. Existen varios subtipos que incluyen amiloidosis sistémica primaria, amiloidosis sistémica reactiva asociada con estados inflamatorios crónicos y las formas localizadas o depósitos aberrantes de amiloide[2]. En cabeza y cuello la localización preferente es la laringe, pese a su escasa frecuencia, y su afectación suele ser de forma primaria (2-3). Su prevalencia es masculina (3:1) en un rango de edad entre los 40-60 años (4); por tanto, la amiloidosis laríngea dada su baja frecuencia implica un diagnóstico tardío en la mayoría de los casos.

© 2018. Actual. Med. Todos los derechos reservados

Fernando Leiva-Cepas
Dpto. de Ciencias Morfológicas. Sección de Histología. Facultad de Medicina y Enfermería. Universidad de Córdoba.
Avenida Menéndez Pidal, s/n. · 14004, Córdoba. España
E-mail: fleivacepas@gmail.com
Tlf.: 630 067 112

La disfonía como síntoma en Atención Primaria (5); es frecuente en nuestro medio (aproximadamente un 12-18 % de las consultas), especialmente en determinadas épocas del año donde existen síndromes endémicos (cuadros catarrales virales). La evidencia disponible enfoca al tratamiento local de los síntomas y si no existe mejoría en al menos tres semanas derivar al paciente al especialista correspondiente (6).

Este caso clínico pone de manifiesto la necesidad de evaluar con mayor profundidad en determinados casos de disfonía en Atención Primaria; puesto que la paciente sólo consultó cuando comenzó a notar pérdida de peso y empeoramiento de una clínica de larga evolución; nunca antes fue evaluada de forma profunda por parte de Otorrinolaringología.

CASO CLÍNICO

Mujer de 64 años de edad sin antecedentes personales de interés. Fumadora ocasional. Acude a su MAP por disfonía de años de evolución, con empeoramiento en los últimos meses. Nunca consultó por este motivo, refiriendo que "*mi voz es así desde siempre*". Comenta pérdida de peso no cuantificada en los últimos meses. Se deriva a ORL que tras laringoscopia aprecia aspecto granuloso en vestíbulo laríngeo por encima de las bandas ventriculares, sin aspecto neoplásico.

En la exploración física sólo destaca una leve *acantosis nigricans* en cara interna de ambos muslos (glucemias y Hb1Ac normal). TAC cervical (Figura 1): engrosamiento homogéneo de región supraglótica, en lado izquierdo imagen aérea bien definida y en el derecho una imagen más sólida pero también aérea (probable laringocele bilaretal sobreinfectado). Sin adenopatías. En la biopsia laríngea se aprecia: depósito subepitelial de amiloide (rojo Congo +, Figura 2). Inmunohistoquímica negativa para amiloide A. Cadenas ligeras *Kappa* y *Lamda* sin restricción. Estudio de extensión: negativo.

Figura 1. El TAC cervical muestra un engrosamiento homogéneo de región supraglótica

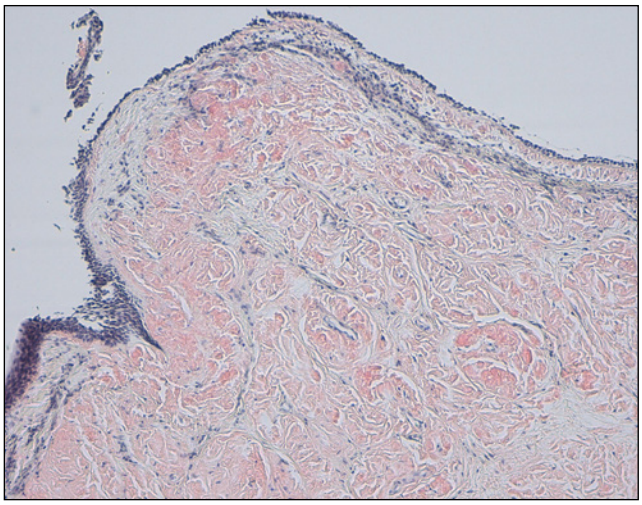

Figura 2. Microfotografía de biopsia laríngea teñida con Rojo Congo. Se aprecia un depósito subepitelial de amiloide.

La paciente fue tratada de forma conservadora en primer término, requiriendo posteriormente laringuectomía urgente por colapso de la vía aérea superior por sangrado no coercible; teniendo actualmente una evolución favorable.

DISCUSIÓN

Como se ha mencionado anteriormente, la amiloidosis laríngea es un trastorno poco frecuente; pero que requiere un diagnóstico precoz, especialmente para establecer la presencia de progresión de dicha enfermedad o la afectación a otros órganos, así como establecer un diagnóstico diferencial compatible con un proceso neoplásico.

La etiología de la amiloidosis laríngea es clara; y por lo general la disfonía es el síntoma más característico y el que suele ser el que marca el inicio (el más detectado tanto en las consultas de Atención Primaria como de Atención Hospitalizada) (5); si bien en casos avanzados con diagnóstico tardío el comienzo puede deberse a disnea, disfagia o hemoptisis. La confirmación con nasofibrolaringoscopia es la prueba complementaria más rentable; pues permite la visión directa así como la toma de biopsia. En la radiología no convencional se aprecia en tomografía axial computarizada (TAC), el amiloide se visualiza como una imagen homogénea e isodensa que se realza con el contraste endovenoso; así como (gadolinio) en la resonancia magnética (RMN) (6).

El diagnóstico requiere una exploración amplia y el análisis histopatológico (es el definitivo) de biopsia teñida con la tinción de rojo Congo (2); que es positiva con el microscopio de luz polarizada con la presencia de depósitos eosinófilos; el mencionado depósito se rodea por lo general de un infiltrado de tipo linfoplasmocítico; ya que de él proceden las inmunoglobulinas policlonales que al acumularse forma el característico depósito de amiloide. En el tipo de amiloidosis que aquí se menciona; es la inmunoglobulina fibrilar *kappa* o *lambda* el precursor fibrilar proteico; de modo que la amiloidosis laríngea es primaria, tipo AL (la más característica de la forma amiloidosis localizada) (3)·

El manejo de esta patología es conservador en primer término con revisión periódica por nasofibroscopia; excepto en los casos donde la masa laríngea provoca cierto grado de obstrucción de la vía o se produce un sangrando intenso. En caso de requerir tratamiento quirúrgico, el láser con CO_2 endoscópico, ya que no evita la perdida de la voz. La radioterapia puede ser una opción a explorar, si fracasa el tratamiento con láser (1). Pese a la evolución favorable existente en la mayoría de los casos; la revisión periódica es obligada, dado que no son raros los casos clínicos en la literatura de recidivas.

REFERENCIAS BIBLIOGRÁFICAS

1. Durán Cruz M, Luján Cruz PJ, Sánchez Marín GA. Amiloidosis laríngea. Reporte de un caso tratado exitosamente con radioterapia externa. Rev Inst Nal Enf Resp Mex. 2004; 17(3): 198203

2. Toyoda M, Ebihara Y, Kato H, Kita S. Tracheobronchial AL amyloidosis: Histologic, immunohistochemical, ultrastructural, and immunoelectron microscopic observations. Hum Pathol. 1993; 24: 970-76.

3. Vázquez F, Sánchez N, Rey J, Ruba D, Rama-López J, Fernandez S. La amiloidosis en el área otorrinolaringológica. Acta Otorrinolaringol Esp. 2006; 57: 145-48.

4. Tsai TL, Chu PY, Li WY, Chang SY. Management of laryngeal amyloidosis: the experience of Taipei Veterans General Hospital. Zhonghua Yi Xue Za Zhi. 2002; 65(1): 34-39.

5. Ceballo Pedraja JM (Coordinador), Cordero Fraile A, González Andrés VL, et al. Disfonía. Proceso Asistencial Integrado de Disfonía. Sevilla. Consejería de Salud. Junta de Andalucía. 2002. http://www.juntadeandalucia.es/salud/sites/csalud/contenidos/Informacion_General/p_3_p_3_procesos_asistenciales_integrados/pai/disfonia_v3?perfil=org

6. Herrera Tolosana S, Sota Ochoa P, Pérez Delgado L, Lisbona-Alquezar MP, Tejero-Garcés Galve G, Llorente-Arenas EM, De Miguel García F, Ortiz-García A. Amiloidosis laríngea. O.R.L. Aragón. 2009; 12 (2): 24-25.

Los autores declaran no haber recibido financiación externa. Los autores declaran no tener conflicto de intereses.

Actualidad
Médica

Actual. Med.
2018; 103: (804): 95-97

Enviado: 12-06-2018
Revisado: 17-07-2018
Aceptado: 20-08-2018

DOI: 10.15568/am.2018.804.cc02

Hernia de Amyand. Reporte de un caso y revisión de la literatura

Amyand's Hernia. Case report and literature review

Gómez-Sánchez Javier, García-Rubio Jesús, Garde-Lecumberri Carlos, Mirón-Pozo Benito
Hospital Campus de la Salud, Granada, España.

Resumen
Las hernias inguinales constituyen una de las entidades más frecuentes en cirugía. La localización de una apendicitis en el seno de una hernia inguinal, se conoce como hernia de Amyand, una patología poco frecuente, en torno al 0,13%, que requiere de un tratamiento quirúrgico urgente. A continuación se presenta el caso de un paciente con una hernia de Amyand, su clínica y diagnóstico con el objetivo de exponer su actitud terapéutica.

Palabras clave: Hernia, inguinal, Amyand.

Abstract
Inguinal hernias are one of the most frequent pathologies in surgery. The location of an appendicitis in an inguinal hernia is known as Amyand's hernia, a rare condition, around 0.13%, which requires urgent surgical treatment. We present the case of a patient with a hernia of Amyand, the clinic and diagnosis with the aim of exposing his therapeutic attitude.

Keywords: Hernia, inguinal, Amyand.

INTRODUCCIÓN

La presencia de la patología herniaria inguinal es una de las más frecuentes en nuestro medio, estimándose una prevalencia del 15% en adultos, con una proporción de hombres respecto a mujeres de 12/1. El contenido de estas hernias suele ser con frecuencia de grasa epiploica intraabdominal, asas de intestino delgado, colon y en menor proporción vejiga (1). Es infrecuente hallar el apéndice vermiforme en el saco herniario, y con menos probabilidad, que este se encuentre inflamado en su interior. La aparición de esto se conoce como hernia de Amyand, y supone la combinación de dos de las patologías más habituales en cirugía: la hernia inguinal y la apendicitis aguda.

Su debut clínico suele ser una tumoración inguinal dolorosa compatible con una hernia inguinal incarcerada, así como una historia clínica de fiebre y malestar general como pródromo, si bien esto no es constante.

Su diagnóstico prequirurgico es infrecuente, pero si se detecta, nos permite planificar con antelación el tratamiento que se va a efectuar (2).

CASO CLÍNICO

Se presenta el caso de un varón de 56 años que acude al servicio de urgencias por clínica de un día de evolución de febrícula de hasta 37,8 grados, astenia, y tumoración inguinal dolorosa con signos floglóticos a nivel de la piel. No presenta alteraciones miccionales ni alteraciones del tránsito intestinal, negando vómitos, estreñimiento o diarrea. Tampoco asocia otra clínica por aparatos o sistemas.

Analíticamente destacaba una leucocitosis (17,30 x$10^{3/}$ µL) con neutrofilia (83% neutrófilos) con una elevación de la proteína C reactiva.

A la exploración presentaba un abdomen blando y depresible, con molestias a la palpación en hipogastrio y fosa iliaca derecha, asociando cierta irritación peritoneal. Así mismo, encontramos una tumoración inguinal derecha irreductible, dolorosa a la palpación.

Ante la discordancia de la historia clínica con la exploración, completamos el estudio mediante la realización de una ecografía, hallándose una hernia inguinal derecha que contenía una estructura tubular de 9 mm con su pared engrosada, compatible con apéndice vermiforme, que muestra hiperemia, cambios inflamatorios de la grasa adyacente y una imagen hiperecogénica con sombra acústica posterior en su interior, compatible con apendicolito, todo ello compatible con apendicitis aguda.

Se completó el diagnóstico mediante un TAC con contraste intravenoso que mostró el apéndice vermiforme engrosado, con origen en el ciego extendiéndose hacia el canal inguinal. (Figura 1 y 2 - ver en la página siguiente)

© 2018. Actual. Med. Todos los derechos reservados

Javier Gómez Sánchez
Hospital Campus de la Salud
Avenida de la Ilustración s/n. · 18016 Granada
E-mail: javiergomezsanchez.jg@gmail.com

Figura 1.

Figura 2.

Se decide intervenir quirúrgicamente, accediendo mediante vía inguinal anterior, donde se encuentra una tumoración dura, irreductible, compatible con hernia inguinal indirecta tipo 3 de Gilbert. Se diseca su saco herniario, y se procede a la apertura del mismo (previo aislamiento del campo con compresas betadinadas), visualizando en él un apéndice de aspecto gangrenoso *(figura 3)*, sin líquido libre purulento a su alrededor, así como engrosamiento del mesoapéndice adherido al saco herniario.

Se realiza apendicectomía por el abordaje inguinal, con posterior resección y cierre del saco herniario, que se reduce a la cavidad abdominal. Tras esto, se procede a realizar hernioplastia inguinal según técnica de Lichtenstein con malla de polipropileno.

El postoperatorio del paciente transcurre sin incidencias, siendo dado de alta a los dos días tras la cirugía. El informe anatomopatólogico confirma la presencia del apéndice vermiforme gangrenoso, parcialmente desestructurado, sin signos de malignidad.

En la última revisión, el paciente no ha presentado recidiva herniaria, ni presenta signos de infección en la prótesis de polipropileno.

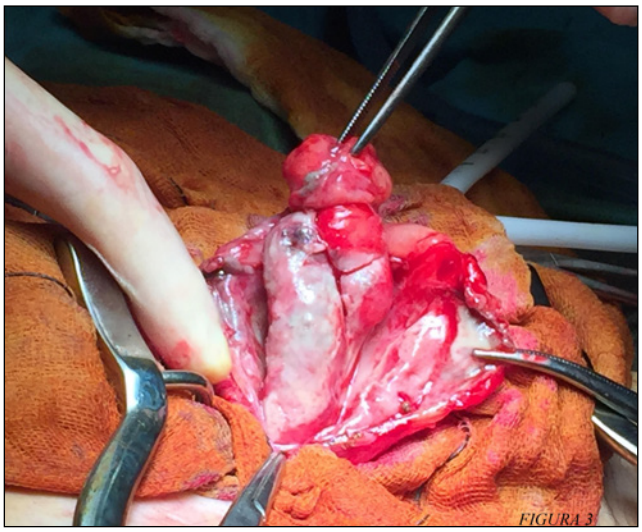

Figura 3.

DISCUSIÓN

Las hernias inguinales constituyen una de las patologías más frecuentes en la práctica quirúrgica, siendo estas clasificadas por sus consideraciones anatómicas y funcionales. La clasificación más usada es la de Gilbert modificada (3), donde se sistematizan las hernias como:

- Tipo 1. Hernia indirecta, con anillo menor de 2cm.
- Tipo 2. Hernia indirecta con anillo entre 2 y 4 cm.
- Tipo 3. Hernia indirecta con anillo dilatado mayor de 4 cm.
- Tipo 4. Hernia directa, con fallo completo de toda la pared del canal inguinal.
- Tipo 5. Hernia directa, con fallo diverticular de la pared.
- Tipo 6. Hernia mixta (directa e indirecta, también conocida como “en pantalón”).
- Tipo 7. Hernia crural.

Esta clasificación sin embargo no se atiene al contenido que compone el saco herniario, por lo que cuando nos encontramos ante una hernia de Amyand, podría ser útil el uso de la clasificación de Losanoff y Basson (4), que se basa en el grado de inflamación del apéndice dentro del saco herniario:

- Tipo 1. Con apéndice normal.
- Tipo 2. Con apendicitis aguda localizada dentro del saco.
- Tipo 3. Con apendicitis aguda y peritonitis.
- Tipo 4. Con apendicitis y otro hallazgo intraabdominal (como sería un mucocele apendicular, pseudomixoma apendicular…).

La hernia de Amyand constituye la suma de dos de las patologías más frecuentes en cirugía, como son la hernia inguinal y la apendicitis aguda, de forma simultánea, algo poco común pero que debe tenerse en cuenta a la hora de establecer una actitud terapéutica. Su incidencia se estima alrededor del 0,1% aunque si bien esta cifra no discrimina entre en las hernias que presentan el apéndice sin signos de inflamación de las que contienen una apendicitis aguda.

Fue descrita por primera vez en 1735 por Claudius Amyand, en un varón de 11 años que presentaba una fístula inguinal asociada a una hernia, hallando en la cirugía que esto era causado por el apéndice perforado.

Para su diagnóstico, además de la anamnesis y exploración, es necesario un hemograma completo donde aparece leucocitosis con neutrofilia, y suele ser útil la realización de una prueba de imagen (ecografía o bien TAC) que confirme la presencia del apéndice con signos de inflamación en el saco herniario, además de ayudar a esclarecer el abordaje quirúrgico (5).

A día de hoy no existe consenso sobre cuál es su abordaje ideal, bien por un acceso inguinal anterior, o bien por un acceso laparotómico, pero en cualquiera de ambos se debe de tener la suficiente comodidad para realizar la apendicetomía además de reparar el defecto herniario.

Un punto en el que parecen coincidir las publicaciones (6,7) es en la resolución del defecto herniario en el mismo acto quirúrgico, sin quedar tampoco claro el método de reparación, postulándose diversas técnicas, bien sin uso de material protésico por el riesgo de infección del mismo (secundaria a la proliferación bacteriana de la apendicitis) o bien mediante la colocación de una malla de polipropileno que permita reparar la hernia.

En nuestro caso se optó por la colocación de una malla de polipropileno que corrigiese el defecto de la pared posterior del canal inguinal, dado que la inflamación e infección se encontraba delimitada al saco herniario y al apéndice, mientras que el canal inguinal no presentaba signos de infección o peritonitis.

El porcentaje de infección de la herida quirúrgica se sitúa en torno al 5,5% aunque haya series que presenten hasta el 50% (7). La mortalidad de este tipo de hernias viene derivada de la posible perforación apendicular o demora en su diagnóstico que desemboque en una difusión peritoneal de la infección, situada en torno al 15% y el 30%. (7)

CONCLUSIONES

La hernia de Amyand se trata de una patología poco frecuente, cuyo diagnóstico rara vez es previo a la cirugía dada su clínica inespecífica, pero que debemos tener en cuenta ante la presencia de una hernia inguinal complicada, por el riesgo que puede suponer para la integridad del paciente el hecho de no realizar la apendicectomía, y por la ausencia de consenso sobre que técnica es la idónea para la reparación herniaria, dado el riesgo de infección protésica y recidiva.

REFERENCIAS BIBLIOGRÁFICAS

1. Moreales S, Barreiro F, Hernandez P, Feliu X. Cirugía de la Pared Abdominal. 2º Edición. Arán Ediciones, Madrid, 2013.

2. Karatas A, Makay O, Salihoglu Z. Can preoperative diagnosis affect the choice of treatment in Amyand's hernia? Report of a case. Hernia. 2009; 13(2):.225-27.

3. Romero Vargas ME, Palacios García E, del Álamo Juzgado C, Herrera Gutiérrez L, Roldán Aviña JP, Muñoz Pozo F. Clasificación anatómica de las hernias de pared abdominal. Cir. Andal. 2013; 24: 222-24.

4. Losanoff JE, Basson MD. Amyand hernia: A classification to improve management. Hernia. 2008; 12(3): 325-26.

5. Agirre Etxabe L, Prieto Calvo M, García Etxebarría A, García González JM, Sarriugarte Lasarte A. Colina Alonso A. Hernia de Amyand (tipo 2 de Losanoff) diagnosticada preoperatoriamente y tratada mediante hernioplastia con malla biológica. Rev Hispanoamer Hernia. 2014; 2(4):169-72.

6. Kueper M.A, Kirschniak A, Ladurner R, Granderath FA, Konigsrainer A. Incarcerated recurrent inguinal hernia with covered and perforated appendicitis and periappendicular abscess: Case report and review of the literature. Hernia. 2007; 11(2): 189-91.

7. Sharma H, Gupta A, Shekhawat NS, Memon B, Memon MA. Amyand's hernia: A report of 18 consecutive patiens over 15 year period. Hernia. 2007; 11(1): 31-35.

Actualidad
Médica

CASO CLÍNICO

Actual. Med.
2018; 103: (804): 98-101

Enviado: 23-06-2018
Revisado: 25-07-2018
Aceptado: 25-08-2018

DOI: 10.15568/am.2018.804.cc03

La integridad de la superficie ocular en las úlceras corneales: a propósito de 3 casos

The integrity of the ocular surface in corneal ulcers: three case report

Ramos-Suárez Antonio[1], Fernández-Barrientos Yolanda[1], Alfaro-Juárez Ana María[2]
[1] *Hospital Costa del Sol, Marbella (Málaga).*
[2] *Hospital General Básico de Baza, Baza (Granada).*

Resumen
Las úlceras corneales infecciosas constituyen un importante problema de salud pública. Un tratamiento precoz de la infección y un correcto control en un segundo tiempo de la inflamación así como del componente neurotrófico-tóxico iatrogénico, aumenta la probabilidad de un mejor resultado visual final. Presentamos una serie de casos clínicos de úlceras corneales documentadas fotográficamente, en las que se evidencia su agresividad al diagnóstico y sus secuelas, así como la descripción de su tratamiento en cada caso.

Palabras clave: Úlcera corneal, Pseudomonas aeruginosa, antibióticos reforzados, suero autólogo, ReGeneraTing Agent (RGTA).

Abstract
Infectious corneal ulcers are a major public health problem. Early treatment of infection and proper control of the second stage of inflammation and of the iatrogenic neurotrophic-toxic component raise the likelihood of a satisfactory medical outcome. We present a series of photographically-documented clinical cases of corneal ulcers, illustrating the aggressiveness of the condition and showing the sequels produced, together with a description of the treatment given in each case.

Keywords: Corneal ulcer, Pseudomonas aeruginosa, fortified antibiotics, autologous serum, ReGeneraTing Agent (RGTA).

INTRODUCCIÓN

Las úlceras corneales infecciosas constituyen un problema de salud pública por la importante repercusión visual que ocasionan. Su principal factor de riesgo es el uso de lentes de contacto (1,2).

Numerosos agentes infecciosos pueden causar una queratitis infecciosa. Los gérmenes más frecuentes serían los *Staphylococcus, Streptococcus, Pseudomonas y Enterobacterias (Citrobacter , Klebsiella , Enterobacter , Serratia, Proteus)* (3). La *Acanthamoeba* es menos frecuente pero ocasiona consecuencias devastadoras para la visión.

El inicio precoz del tratamiento mejora el control de la infección. El régimen estándar suele incluir antibioticoterapia empírica de amplio espectro, sin embargo no existe una recomendación universal de cuáles deben ser los antibióticos seleccionados (1). El uso de corticoesteroides tópicos es controvertido (2).

La córnea se ve afectada por la inflamación secundaria al agente infeccioso. Ésta ocasiona la trasformación de queratocitos en miofibroblastos y la alteración en la disposición y el tipo de colágeno. Por otro lado la medicación ocasiona una queratopatía neurotrófica-tóxica que enlentece la curación. Las secuelas de la infección van a depender de la rápida resolución de la misma, del control de la inflamación y de los procesos de recuperación y cicatrización corneal.

Presentamos una serie de casos clínicos de úlceras corneales documentadas fotográficamente al diagnóstico y durante su seguimiento en el Hospital Costa del Sol, Marbella, España.

CASOS CLÍNICOS

CASO 1: Varón de 42 años usuario de lentes de contacto (LDC) que consulta por dolor en ojo derecho (OD) desde hace tres días. La agudeza visual (AV) era de cuenta dedos a un metro. En la biomicroscopía se observa una úlcera corneal central infiltrada, con hipopion (figura 1A y 1B) y sensibilidad corneal reducida. Se toman muestras para cultivo y se inicia tratamiento con colirios reforzados de vancomicina 50mg/ml y ceftazidima 50mg/ml cada hora sin descanso nocturno. En el cultivo se aisló *Pseudomonas aeruginosa* sensible a la medicación. El paciente respondió favorablemente y tras controlar la infección se inició tratamiento con suero autólogo (SA) 5 veces al día para reestablecer la superficie ocular. El defecto epitelial se resolvió completamente a los 21 días del seguimiento persistiendo un leucoma corneal (figura 1C). La AV final fue de 0.7.

© 2018. Actual. Med. Todos los derechos reservados

Antonio Ramos Suárez
CCEE de Oftalmología.
Carretera de Murcia, s/n · 18800 Baza, Granada.
E-mail: javiergomezsanchez.jg@gmail.com
Tlf.: 958 86 31 52

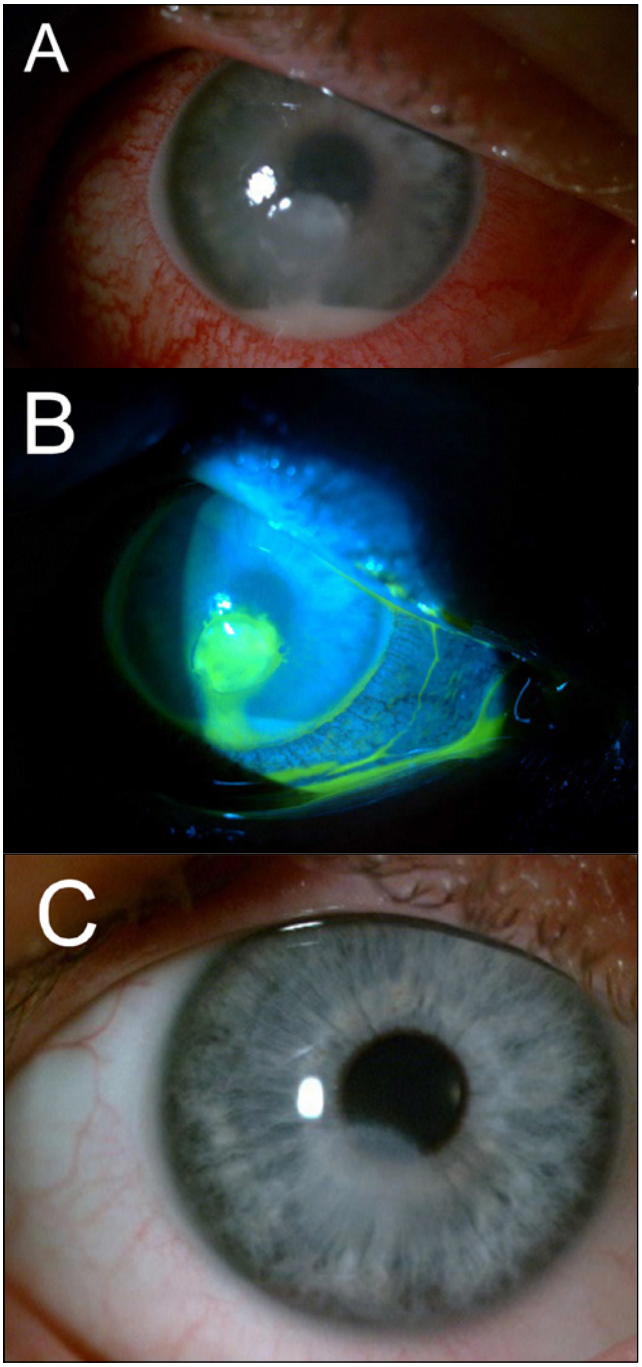

Figura 1. A - Úlcera corneal central y nivel de hipopion. B - Tinción con fluoresceína del defecto epitelial. C - Persistencia de leucoma con mínima afectación de eje visual

CASO 2: Mujer de 18 años usuaria de LDC consulta por dolor OD de 48 horas de evolución. La AV era de movimiento de manos y en la biomicroscopía se observa una úlcera corneal central infiltrada con intensa inflamación que ocasiona un adelgazamiento corneal e hipopion de 1mm (Figura 2A) y sensibilidad corneal reducida. Se inicia tratamiento con colirios reforzados y en el cultivo de la LDC se aísla una *Pseudomonas Aeruginosa* sensible a tobramicina y ceftazidima. La infección se resolvió tras 7 días de tratamiento con colirios reforzados. Ante la respuesta favorable se inició tratamiento con SA 5 veces al día, fluorometolona 1mg/ml y doxiciclina oral 100 mg cada 24h. Al mes, el proceso se había resuelto persistiendo un leucoma corneal (figura 2B). La AV final fue de 0.05.

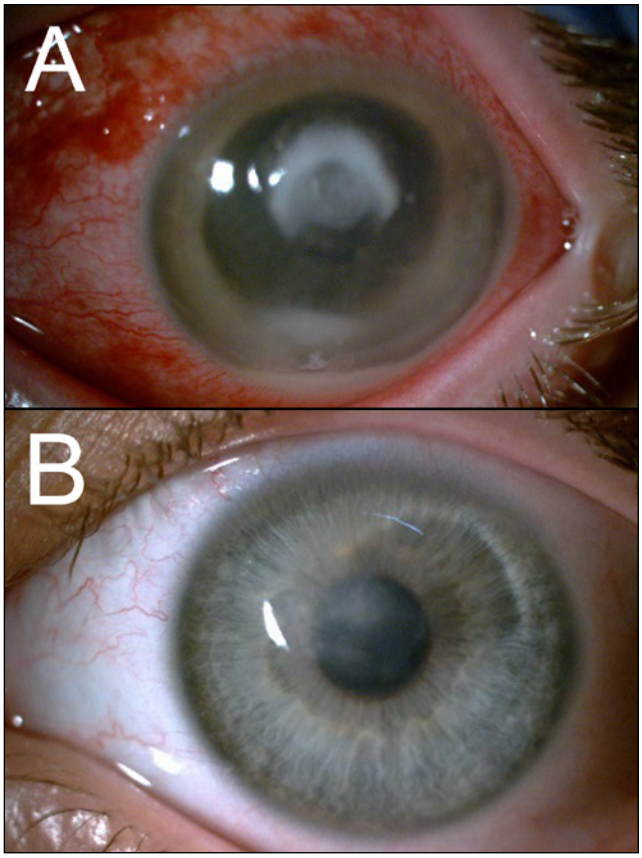

Figura 2. A - Úlcera corneal central infilrada y pequeño nivel de hipopion. B - Persistencia de leucoma con afectación de eje visual

CASO 3: Mujer de 63 años, usuaria de LDC que acude por dolor y ojo rojo en ojo izquierdo de dos días de evolución. A la exploración la AV era de cuenta dedos a 1 metro, en la biomicroscopía se apreciaba una intensa hiperemia, con un infiltrado corneal central, edema estromal y sensibilidad corneal reducida (figura 3A). Se inició tratamiento empírico con colirios reforzados de ceftazidima 50mg/ml y tobramicina 16mg/ml y en el cultivo se aisló una *Pseudomonas aeruginosa* sensible al tratamiento. Tras 10 días de tratamiento se consigue control de la infección (figura 3B) y se añade SA 5 veces al día. Al mes de seguimiento únicamente persistía leucoma corneal con superficie irregular (figura 3C) [ver figuras en la página siguiente]. La AV final fue de 0.5.

DISCUSIÓN

En el estudio microbiológico se aislaron patógenos en el 100% de los casos. Este alto porcentaje puede ser debido a la estrecha colaboración existente entre el servicio de oftalmología y microbiología en nuestro centro. En el momento de la toma de la muestra siempre hubo presente un especialista en microbiología que ayudaba en el proceso. Este porcentaje de éxito es levemente superior al de estudios como el llevado a cabo por Laspina con un 80% de cultivos positivos (4). Sin embargo es claramente superior a estudios como el llevado a cabo por Feilmeier (5) con un 40% de casos positivos. Una causa frecuente de cultivos negativos es el uso previo de antibióticos tópicos.

El microorganismo aislado en los 3 casos fue *Pseudomomnas aeruginosa*. En grandes estudios epidemiológicos publicados (4,5), los patógenos predominantes fueron bacterias Gram positivas. La causa de esta discrepancia debe buscarse en el uso de LDC (*Pseudomonas aeruginosa* causa más del 60% de las queratitis relacionadas con LDC, y suele ser muy agresiva) (6). Además, probablemente los pacientes menos graves con otros agentes causales se resuelven con tratamientos comerciales en centros de atención primaria o consultas privadas sin la necesidad de ser derivados al hospital.

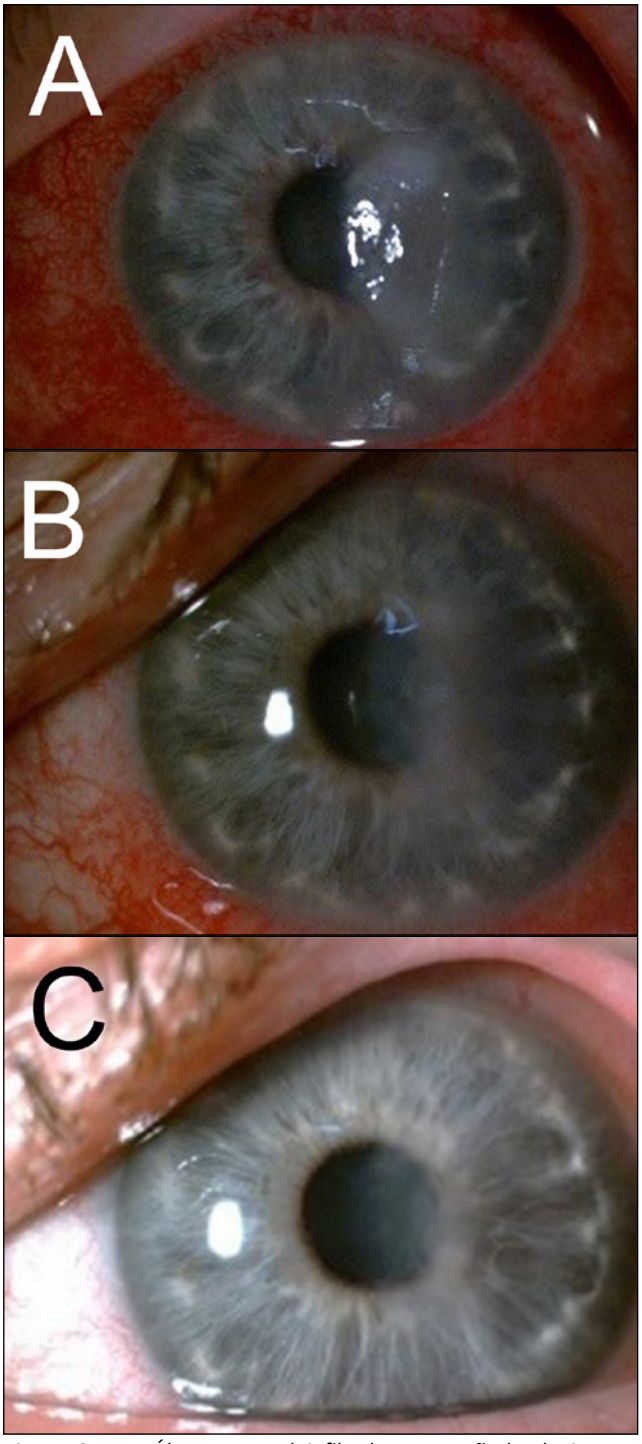

Figura 3. A - Úlcera corneal infilrada acompañada de intensa hiperemia. B - Úlcera de menor tamaño, menos infiltada y menor hiperemia. C - Persistencia de leucoma corneal

La pauta de tratamiento preferida fue la de antibioticoterapia empírica con dos antibióticos tópicos reforzados no asociados a antibioticoterapia sistémica ni otros tratamientos. En la literatura existen estudios (1) en los que se refleja la preferencia de uso de antibióticos reforzados por el especialista en córnea frente al oftalmólogo general incluso en caso de úlceras no complicadas.

No se produjo complicación grave en ninguno de los tres casos probablemente debido a un inicio rápido y eficaz mediante antibioticoterapia seguido del tratamiento con SA que favoreció una adecuada regeneración de la superficie ocular.

En el caso de úlceras con mala evolución se han descrito en la literatura diferentes opciones de tratamiento en la fase aguda como el trasplante de membrana amniótica (7) o la terapia con riboflavina y radiación ultravioleta A (8).

Una vez controlada la fase aguda de la infección, la toxicidad de la medicación antibiótica puede ocasionar una queratopatía neurotrófica y dificultar la recuperación de la integridad corneal así como su trasparencia. En nuestra serie de casos se empleó SA para favorecer la regeneración de la superficie ocular. Se ha descrito que los derivados hemáticos ricos en plaquetas contienen factores proinflamatorios por lo que pueden incrementar el riesgo de inflamación corneal (9). Nuevas terapias de regeneración celular podrían estar indicadas. En este sentido Aifa A et al (10), describen el empleo de agentes de regeneración de matriz celular (ReGeneraTing Agent (RGTA)) para el tratamiento del componente tóxico-neurotrófico de queratitis bacterianas y por *Acanthamoeba*. Estas terapias estarían al alcance de centros que no tienen acceso al SA y/o el empleo de la membrana amniótica.

CONCLUSIÓN

Deberemos recordar que el tratamiento precoz con antibióticos reforzados y una estrecha colaboración con el microbiólogo en el aislamiento del microorganismo patógeno podrían mejorar la eficacia del tratamiento. Además, una vez controlada la infección el empleo de terapias coadyuvantes como corticoides tópicos para controlar la inflamación y colirio de SA para conseguir una adecuada regeneración de la superficie ocular podrían mejorar el resultado visual final.

REFERENCIAS BIBLIOGRÁFICAS

1. Park J, Lee KM, Zhou H, Rabin M, Jwo K, Burton WB, et al. Community practice patterns for bacterial corneal ulcer evaluation and treatment. Eye Contact Lens. 2015; 41(1): 12-18.

2. Blair J, Hodge W, Al-Ghamdi S, Balabanian R, Lowcock B, Pan YI, et al. Comparison of antibiotic-only and antibiotic-steroid combination treatment in corneal ulcer patients: double-blinded randomized clinical trial. Can J Ophthalmol. 2011; 46(1): 40-45.

3. O' Brien TP, Reynolds LA. Basic ocular pharmacotherapy. J Ophthalmic Nurs Technol. 2000; 160(14): 264-9.

4. Laspina F, Samudio M, Cibils D, Ta CN, Fariña N, Sanabria R, et al. Epidemiological characteristics of microbiological results on patients with infectious corneal ulcers: a 13-year survey in Paraguay. Graefes Arch Clin Exp Ophthalmol. 2004; 242(3): 204-09.

5. Feilmeier MR, Sivaraman KR, Oliva M, Tabin GC, Gurung R. Etiologic diagnosis of corneal ulceration at a tertiary eye center in Kathmandu, Nepal. Cornea. 2010; 29(12): 1380-85.

6. Bourkiza R, Kaye S, Bunce C, Shankar J, Neal T, Tuft S. Initial treatment of Pseudomonas aeruginosa contact lens-associated keratitis with topical chloramphenicol, and effect on outcome. Br J Ophthalmol. 2013; 97(4): 429-32.

7. Mohan S, Budhiraja I, Saxena A, Khan P, Sachan S. Role of multilayered amniotic membrane transplantation for the treatment of resistant corneal ulcers in North India. Intl ophthalmo. 2014; 34(3): 485-91.

8. Saglk A, Uçakhan ÖÖ, Kanpolat A. Ultraviolet A and riboflavin therapy as an adjunct in corneal ulcer refractory to medical treatment. Eye contact lens. 2013; 39(6): 413-35.

9. López Garcia JS et al. Diferencias entre suero autólogo y derivados plaquetarios. In: López Garcia JS, Murube del Castillo J. Suero Autólogo y Derivados Hemáticos en Oftalmología. Sociedad Española de Oftalmología, Madrid, 2011:189-197.

10. Aifa A, Gueudry J, Portmann A, Delcampe A, Muraine M. Topical treatment with a new matrix therapy agent (RGTA) for the treatment of corneal neurotrophic ulcers. Invest Ophthalmol Vis Sci. 2012; 53(13): 8181-85.

Actualidad
Médica

FUNDACIÓN BENÉFICA ANTICÁNCER
San Francisco Javier y Santa Cándida
Gran Cruz de Beneficiencia. Distintivo Blanco

AULA DE ONCOLOGÍA

Actual. Med.
2018; 103: (804): 102-103

Enviado: 18-06-2018
Revisado: 22-07-2018
Aceptado: 21-08-2018

DOI:10.15568/am.2018.804.ao01

Tumores hipofisarios y estudio neurofisiológico de la vía visual

Pituitary tumors and neurophysiological study of the visual route

Iznaola-Muñoz María del Carmen, Ruiz-García Josefina
Neurofisiología Clínica. Hospital Universitario Virgen de las Nieves de Granada

La hipófisis es una glándula localizada en la base del cráneo por debajo del quiasma óptico en un espacio óseo denominado silla turca. Segrega múltiples hormonas gracias a las conexiones que establece con el hipotálamo a través del pedúnculo hipofisario.

El quiasma óptico es la estructura anatómica que se conforma a partir de la fusión de ambos nervios ópticos y está situada justo por encima de la silla turca.

Los tumores hipofisarios, además de provocar una hipersecreción hormonal que permite orientar el diagnóstico, provocan compresión de las estructuras circundantes, siendo frecuentes la cefalea y las alteraciones visuales (cuando los tumores superan 1 centímetro de tamaño y crecen fundamentalmente hacia arriba).

Los tumores que con más frecuencia afectan al sistema visual son el adenoma hipofisario (15 % de todos los tumores intracraneales) y el craneofaringioma.

En el diagnóstico de los tumores hipofisarios son fundamentales la analítica hormonal con determinación de diferentes sustancias segregados en el eje hipotálamo-hipofisario; así como las pruebas de imagen cerebral, siendo la resonancia magnética craneal (RMN) la prueba de elección (fig.1). Además, es fundamental la evaluación del sistema visual mediante exploración clínica, pruebas oftalmológicas y pruebas neurofisiológicas.

La prueba neurofisiológica más utilizada es la exploración de la vía visual son los Potenciales Evocados Visuales (PEV). Los PEV consisten en la presentación de un estímulo (tipo estructurado -generalmente un damero alternante- o tipo flash), y la obtención de una respuesta cortical occipital mediante unos electrodos de registro colocados en un gorro según un sistema de convención internacional.

Los PEV son una prueba no dolorosa en la que se coloca al paciente sentado delante de una pantalla de estimulación y se le presenta un patrón estructurado tipo damero alternante que evoca una respuesta en las áreas 16, 17 y 18 de Brodman. La respuesta está caracterizada por una serie de deflexiones positivas y negativas que se denominan N75, P100 y N145; siendo la P100 una onda positiva que aparece aproximadamente a los 100 milisegundos y la más representativa de todas ellas. Se registran

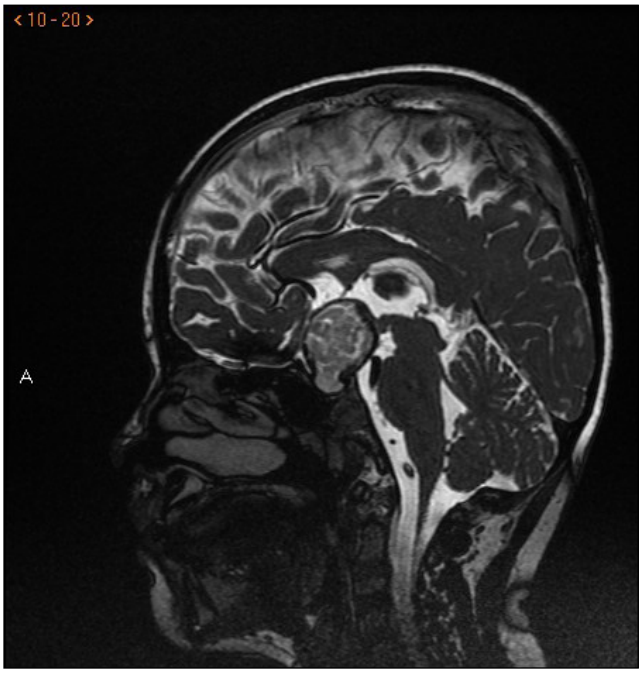

Figura 1. A. Tumor hipofisario (RMN)

y promedian un alto número de respuestas en tres puntos diferentes del scalp, a nivel occipital: derivaciones izquierda, central y derecha (fig.2 y 3). Los parámetros que se consideran para analizar los PEV son:

1. La latencia de la onda P100, medida en milisegundos (se refiere al tiempo que tarda en aparecer la respuesta cortical P100).
2. La amplitud entre las ondas N75-P100 y P100-N145 (medidas en microvoltios).
3. Morfología de las ondas.

© 2018. Actual. Med. Todos los derechos reservados

María del Carmen Iznaola Muñoz
Hospital Universitario Virgen de las Nieves de Granada
mciznaola@yahoo.es
Tlfno. 617057543

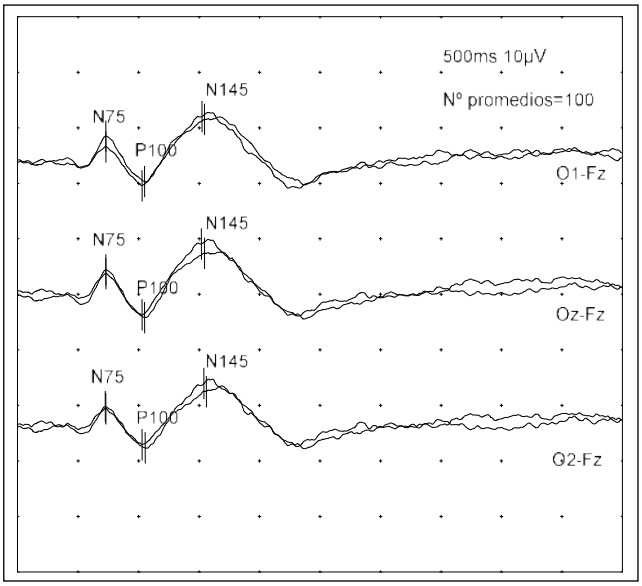

Figura 2. PEV monoculares normales, obtenidos con estímulo estructurado tipo damero alternante y ángulo de estimulación de 1º. Las gráficas superior, media e inferior corresponden respectivamente a las derivaciones O1-Fz, Oz-Fz y O2-Fz (izquierda, central y derecha). Se presentan superpuestas dos respuestas.

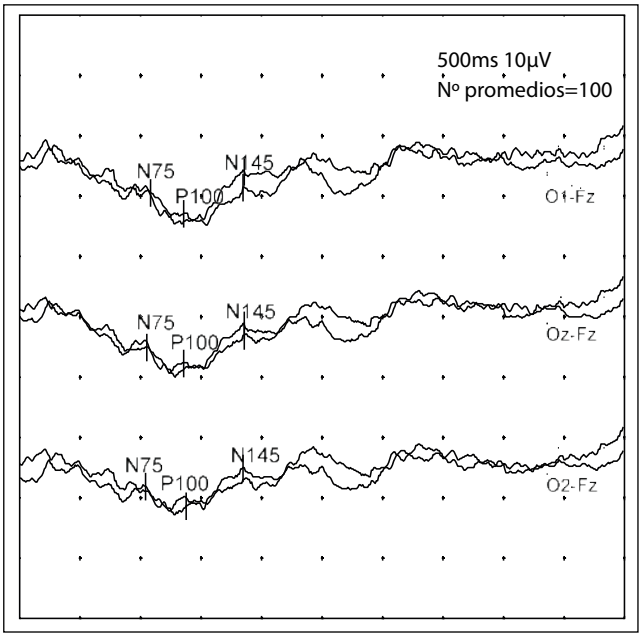

Figura 3. PEV monoculares patológicos (retraso de latencia, disminución de amplitud y morfología alterada), obtenidos con estímulo estructurado tipo damero alternante y ángulo de estimulación de 1º. Las gráficas superior, media e inferior corresponden respectivamente a las derivaciones O1-Fz, Oz-Fz y O2-Fz (izquierda, central y derecha). Se presentan superpuestas dos respuestas.

La exploración puede realizarse obteniendo respuestas binoculares (de los dos ojos al mismo tiempo) o monoculares (en cada ojo por separado); esta última es la más utilizada en la práctica habitual.

Cualquier lesión que afecte a la vía visual entre la retina y el córtex occipital puede provocar un retraso de las latencias (lesiones predominantemente desmielinizantes) o una disminución de la amplitud (lesiones preferentemente axonales) de las respuestas evocadas obtenidas en los PEV. De la misma manera, los tumores hipofisarios que comprimen la vía visual pueden provocar alteraciones en los PEV desde el momento en que comprimen tanto el quiasma como el nervio óptico.

En conclusión, los Potenciales Evocados Visuales son una técnica neurofisiológica que se ve alterada desde estadios precoces (tumores superiores a 1 centímetro), permiten el control evolutivo a lo largo de la historia natural de la enfermedad, son una técnica incruenta y para la cual es necesaria una mínima colaboración por parte del paciente.

Actualidad
Médica

Actual. Med.
2018; 103: (803): 104

Enviado: 19-03-2018
Revisado: 23-03-2018
Aceptado: 26-03-2018

DOI: 10.15568/am.2018.804.cl01

Algoritmos diagnósticos y terapéuticos en Cirugía Hepatobiliar

Diagnostic and therapeutic algorithms for hepatobiliar surgery

Autor: Daniel Bejarano González-Serna
España. 2014

Rodríguez-Padilla Á.
Facultativo Especialista de Área de Cirugía General y Aparato Digestivo. Hospital Infanta Elena. Huelva

Este desarrollo ha sido promovido sobre todo por la formación en trasplantes digestivos y el abordaje mínimamente invasivo proporcionado por la cirugía laparoscópica. Todo ello hace necesaria la colaboración de todas las especialidades implicadas tanto en el diagnóstico como en el tratamiento de este tipo de patología permitiendo el enfoque multidisciplinar de la misma.

El libro "Algoritmos diagnósticos y terapéuticos en Cirugía Hepatobiliar" representa el trabajo en equipo de los diferentes hospitales de Andalucía occidental, colaborando centros noveles con centros de referencia a nivel nacional para esta patología.

Presentado en formato pequeño y de consulta, representa un manual de ayuda para cirujanos entrenados y de referencia para cirujanos generales y cirujanos en formación. Presenta una estructura sencilla y de fácil compresión. Dividido en tres bloques claramente diferenciados (vía biliar, páncreas e hígado) y con un total de 24 capítulos. Realiza una revisión de la patología hepatobiliopancreática más frecuente, exponiéndola de forma clara, sencilla y, lo que es más importante, práctica, permitiendo un enfoque mediante algoritmos de consulta que ayudan a acelerar la toma de decisiones ya sean diagnósticas o terapéuticas.

Cada capítulo está compuesto por introducción, presentación clínica, diagnóstico, tratamiento y una exhaustiva revisión bibliográfica, incluyendo a modo de resumen, un algoritmo diagnóstico-terapéutico al final del mismo. Como variante, en función del capítulo se añade estadiaje, criterios y tratamiento oncológico, puntos clave, reflexiones y recomendaciones del autor o una lista de lecturas recomendadas para aquellos lectores que estén interesados en ampliar conocimientos.

Como crítica a este libro habría que señalar el pequeño tamaño de la fuente en algunos de sus algoritmos y su tamaño de 20 x 20 que hace que destaque notablemente entre todos los libros de la estantería, finalidad a mi parecer perseguida por el autor al elegir este formato cuadrado.

Portada del libro

© 2018. Actual. Med. Todos los derechos reservados

Ángela del Rocío Rodríguez Padilla
Ctra. Sevilla-Huelva, s/n · 21080. Huelva
E-mail: angela.rodriguez.padilla@gmail.com
Tlf.: 616417180

GRANADA

COMDA

televisión

EL CANAL DE TELEVISIÓN EN INTERNET

DE LOS COLEGIOS OFICIALES DE MÉDICOS DE GRANADA, JAÉN, ALMERÍA Y HUELVA

www.comda.tv

LA TELEVISIÓN DE LOS COLEGIOS OFICIALES DE MÉDICOS DE ANDALUCÍA

Actualidad
Médica

Actual. Med.
2018; 103: (804): 106-107

Enviado: 24-06-2018
Revisado: 28-07-2018
Aceptado: 25-08-2018

DOI: 10.15568/am.2018.804.hca01

El plagio científico

Plagiarism in scientific research

Álvarez-Muñoz Guadalupe*

Dr. Fidel Pagés

Estamos asistiendo a acusaciones de plagio para conseguir títulos con la finalidad de enriquecer los currículos. No es fácil probar las acusaciones existiendo como existen innumerables redes y ámbitos de internet.

Los plagios pueden ser un delito contra la propiedad intelectual si bien algunas imputaciones no tienen ningún sentido. Hace tiempo se acusó de plagio a Navokov parece que sin razón alguna. Suele suceder con frecuencia. También se dijo en otra ocasión que su obra "La invitación a una decapitación" era una copia de Kafka sin fundamento alguno.

Según el Eclesiastés no hay nada nuevo bajo el sol. Los autores son fruto de sus lecturas y reciben, sin querer, influencias que apenas se advierten. Nadie crea algo absolutamente nuevo y algunas acusaciones no tienen sentido. No hay gran autor que se haya librado de ser tachado de plagiario, incluso Cervantes del que se dijo que tomó varios capítulos del Ayax de Sófocles para Don Quijote y según Julio Casares en su obra "Crítica Profana", Valle Inclán en la "Sonata de Primavera" "siguió" fielmente a D'Anunzzio . En fin, la enumeración sería larga, aunque no puede negarse que el plagio realmente existe. Por ejemplo la famosa teoría de la división de poderes de Montesquieu fue formulada muchos siglos antes por Aristóteles, aunque hay que señalar que el francés hacía constantes alusiones al Estagirita aunque la historia le atribuyó la tesis sin discusión. Algunos creadores no fueron tan nobles, Descartes, según nos dice Menéndez Pelayo en su obra "La ciencia Española" copió sus argumentos de la obra del jesuita español Gómez Pereira, titulada "Antoniana Margarita" publicada varios años antes en Medina del Campo que él, sin duda, conocía pues estudió tiempo después en el colegio jesuita francés de La fleche.

También ha habido plagio en el mundo científico. Investigadores poco honestos se apropiaron de los descubrimientos de otros. En España lo sufrió de forma flagrante el descubridor de la anestesia epidural que fue nuestro compatriota el Doctor Fidel Pagés Miravé.

Este eminente médico nacido en Huesca, cursó medicina en la Universidad de Zaragoza con premio extraordinario y el doctorado en Madrid. En el año 1921 se le nombró jefe del Hospital de Melilla debiendo realizar numerosas intervenciones quirúrgicas a los heridos en la guerra de África. Ese mismo año fundó la Revista Española de Cirugía y en ella publicó su trabajo titulado "Anestesia Metamérica".

Durante la primera guerra mundial en febrero de 1917 por su gran prestigio había sido designado Delegado del Embajador de España en Viena al servicio de la Inspección de los campos de prisioneros de guerra de Austria-Hungría en colaboración con el Dr.Werner. Su trabajo fue heroico. Murieron varios médicos españoles por las condiciones tan precarias de los campos, también él enfermó gravemente y hubo de ser repatriado.

© 2018. Actual. Med. Todos los derechos reservados

La técnica descubierta por Pagés se aplicó en obstetricia a partir de 1935. El Dr.Bonnica (1917-1994) un médico italiano que emigró a América con 11 años, reivindicó en los EEUU el nombre del español. Su aplicación a la obstetricia comenzó en dicho año y se ha generalizado para el control del dolor, tanto agudo como crónico.

El Dr. Pagés Murió muy joven en accidente de automóvil dejando viuda y cinco huérfanos muy pequeños. Este luctuoso hecho provocó que su descubrimiento fuese poco conocido. Quizá debido por esta circunstancia un médico italiano llamado Dogliotti, en un congreso celebrado en España en 1932 presentó como suya esta técnica de anestesia. Un doctor argentino, el Doctor Gutiérrez desveló en la Revista de Cirugía Argentina que el invento presentado por Dogliotti tenía la paternidad del español, reconociendo posteriormente el propio Dogliotti el plagio.

Cuando se detecta un plagio debe darse a conocer para evitar equívocos y para que no vuelva a suceder.

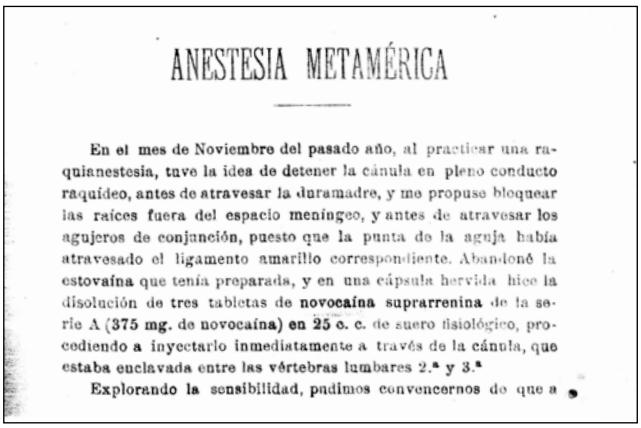

ANESTESIA METAMÉRICA

En el mes de Noviembre del pasado año, al practicar una raquianestesia, tuve la idea de detener la cánula en pleno conducto raquídeo, antes de atravesar la duramadre, y me propuse bloquear las raíces fuera del espacio meníngeo, y antes de atravesar los agujeros de conjunción, puesto que la punta de la aguja había atravesado el ligamento amarillo correspondiente. Abandoné la estovaína que tenía preparada, y en una cápsula hervida hice la disolución de tres tabletas de **novocaína suprarrenina** de la serie A (**375 mg. de novocaína) en 25 c. c.** de suero fisiológico, procediendo a inyectarlo inmediatamente a través de la cánula, que estaba enclavada entre las vértebras lumbares 2.ª y 3.ª

Explorando la sensibilidad, pudimos convencernos de que a

Página del artículo publicado en la "Revista Española de Cirugía". Autor: Dr. Fidel Pagés. Año 1921

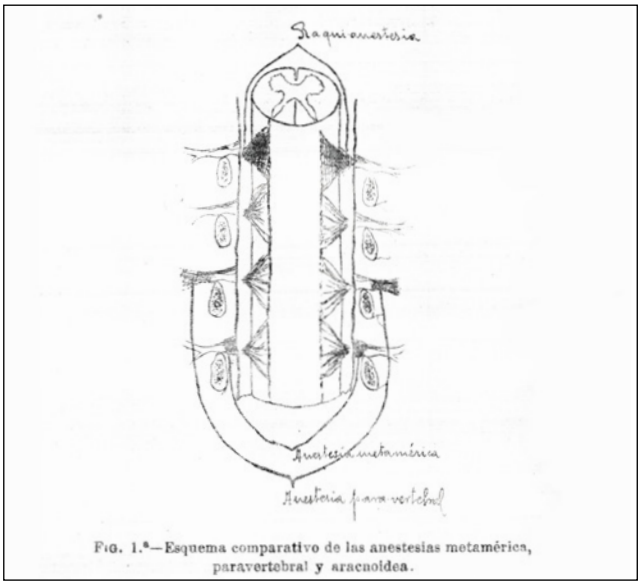

Fig. 1.ª—Esquema comparativo de las anestesias metamérica, paravertebral y aracnoidea.

Ilustración realizada por el Dr. Pagés publicada en la "Revista Española de Cirugía". Año 1921

Las personas que consagran su vida a la ciencia deben ser admiradas y protegidas por toda la sociedad. Como ha mantenido el profesor Laín Entralgo los descubrimientos no aparecen por azar, "…no son un tesoro súbitamente encontrado sino producto de una búsqueda, y la búsqueda lleva consigo

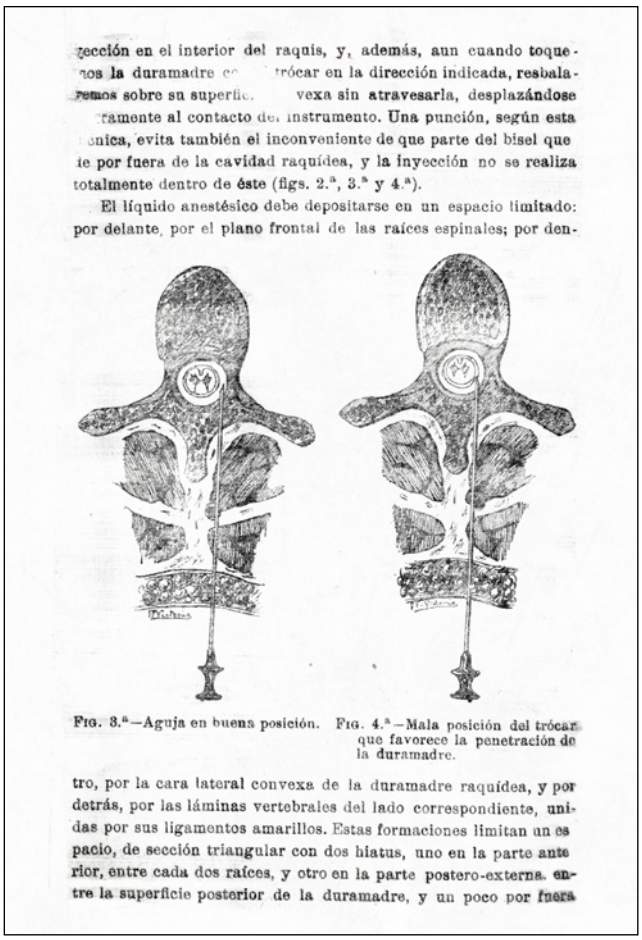

zección en el interior del raquis, y, además, aun cuando toque-
nos la duramadre c trócar en la dirección indicada, resbala-
remos sobre su superfic vexa sin atravesarla, desplazándose
tamente al contacto del instrumento. Una punción, según esta
nica, evita también el inconveniente de que parte del bisel que
le por fuera de la cavidad raquídea, y la inyección no se realiza
totalmente dentro de éste (figs. 2.ª, 3.ª y 4.ª).

El líquido anestésico debe depositarse en un espacio limitado: por delante, por el plano frontal de las raíces espinales; por den-

Fig. 3.ª—Aguja en buena posición. Fig. 4.ª—Mala posición del trócar que favorece la penetración de la duramadre.

tro, por la cara lateral convexa de la duramadre raquídea, y por detrás, por las láminas vertebrales del lado correspondiente, unidas por sus ligamentos amarillos. Estas formaciones limitan un espacio, de sección triangular con dos hiatus, uno en la parte anterior, entre cada dos raíces, y otro en la parte postero-externa, entre la superficie posterior de la duramadre, y un poco por fuera

Imagen dibujada por el Dr. Pagés para el artículo "Anestesia Metamérica". Año 1921

el esfuerzo de años". Parece que han llegado al descubridor como un regalo del cielo, pero nunca los hubiera tenido en "sus manos" sin un intenso estudio. A veces encierran la consagración de toda una vida y en cuanto el inventor elabora la obra, llega a ser fecunda.

En España justo es reconocer que se han realizado estudios sobre Pagés como el de los doctores Herrera y M. Mulas, artículos importantes publicados por el Dr. Beláustegui en la editorial del Ministerio de Defensa y una tesis doctoral de extraordinario presentada por el Dr. Ignacio Velázquez con gran riqueza y profusión de datos.

D. Pedro Laín Entralgo dice sobre el asunto que la creación científica, económica, artística, posee siempre un carácter ético. Con su obra el autor responde de ella ante "el Tribunal de la Historia". Un descubrimiento es una acción importante que merece que recordemos a su verdadero autor. Cada vez que utilizamos un invento realizamos un homenaje a su descubridor. Siempre que se aplique la anestesia epidural, que forma ya parte de nuestro lenguaje cotidiano, sobre todo en referencia a los partos, debe recordarse al Dr. Pagés y lo mismo sucede con Pascal, Fleming, …, y tantos otros cuyos trabajos han resultado un auténtico beneficio para la humanidad.

Sin duda alguna, atribuirse el trabajo y el esfuerzo de otra persona debe merecer un verdadero reproche social. La apropiación puede ser un delito.

**Viuda del Dr. Ramiro de la Mata Pagés, nieto del Dr. Fidel Pagés, descubridor de la anestesia epidural*

Actualidad
Médica

INFORMACIÓN PARA LOS AUTORES DE ACTUALIDAD MÉDICA

NORMAS GENERALES

ACTUALIDAD MÉDICA es una revista centenaria (www.actualidadmedica.es) de ámbito científico nacional e internacional que publica artículos de investigación clínica o básica, artículos de docencia y de opinión, cartas al editor, editoriales y comentarios en relación con las enfermedades y patologías que afectan al ser humano fundamentalmente en el ámbito de la medicina interna y otras especialidades médico-quirúrgicas.

Es la revista oficial de la Real Academia de Medicina de Andalucía Oriental, edita 3 números al año, y acepta manuscritos en español e inglés. Tiene una versión impresa (español) y otra versión on line (español o inglés).

RESPONSABILIDADES Y ASPECTOS ÉTICOS EN LA PUBLICACIÓN

ACTUALIDAD MÉDICA considera que la negligencia en investigación o en publicación es una infracción ética seria y tratará este tipo de situaciones de la manera necesaria para que sean consideradas como negligencia. Es recomendable que los autores revisen el Committee on Publication Ethics (COPE) y el International Committee of Medical Journal Editors para mayor información a este respecto.

La revista ACTUALIDAD MÉDICA no acepta material previamente publicado. El plagio y el envío de documentos a dos revistas por duplicado se consideran actos serios de negligencia. El plagio puede tomar muchas formas, desde tratar de publicar trabajos ajenos como si fueran propios, copiar o parafrasear partes sustanciales de otro trabajo (sin atribución), hasta reclamar resultados de una investigación realizada por otros autores. El plagio, en todas sus formas posibles, constituye un comportamiento editorial no ético y, por tanto, se considera inaceptable. El envío/publicación duplicada ocurre cuando dos o más trabajos comparten la misma hipótesis, datos, puntos de discusión y conclusiones, sin que estos trabajos hayan sido citados mutuamente uno a otro.

INVESTIGACIÓN HUMANA Y ANIMAL

Toda información identificativa no deberá ser publicada en declaraciones escritas, fotografías o genealogías. Asimismo, no se podrán revelar nombres de pacientes, iniciales o números de historia clínica en materiales ilustrativos. Las fotografías de seres humanos deberá ir acompañadas de un consentimiento informado de la persona y que dicha persona revise el manuscrito previo a su publicación, en el caso de que dicho paciente pueda ser identificado por las imágenes o los datos clínicos añadidos en dicho manuscrito. Los rasgos faciales no deben ser reconocibles. El Comité Editorial puede requerir a los autores añadir una copia (PDF o papel) de la aprobación de un Comité de Ética en el caso de trabajos con experimentación animal o ensayos clínicos (pacientes, material de pacientes o datos médicos), incluyendo una traducción oficial y verificada de dicho documento. Se debe especificar en la sección ética que todos los procedimientos del estudio recibieron aprobación ética de los comités de ética relevantes correspondientes a nivel nacional, regional o institucional con responsabilidad en la investigación animal/humana. Se debe añadir igualmente la fecha de aprobación y número de registro. En caso de que no se hubiera recibido la aprobación ética, los autores deberán explicar el motivo, incluyendo una explicación sobre la adherencia del estudio a los criterios propuestos en la Declaración de Helsinki. (http://www.wma.net/en/30publications/10policies/b3/index.html).

AUTORÍA

Todos los datos incluidos en la presentación de un manuscrito deben ser reales y auténticos. Todos los autores incluidos deben haber contribuido de forma significativa a la elaboración del documento, así como tiene la obligación de facilitar retracciones o correcciones, si fuera necesario, cuando se encuentren errores en el texto.

En el caso de artículos de investigación original y artículos docentes, se recomienda un máximo de 6 autores, aunque se aceptan sugerencias concretas para más de 6 autores. Para otros tipos de manuscritos, 4 autores será considerado un número aceptable. Cada autor deberá especificar cómo desea que se cite su nombre (i.e., solo el primer apellido, los dos apellidos o unir ambos apellidos con guión). En caso de ser necesario, se requerirá que cada autor especifique el tipo y grado de implicación en el documento.

REVISIÓN POR PARES

ACTUALIDAD MÉDICA publica documentos que han sido aceptados después de un proceso de revisión por pares. Los documentos enviados serán revisados por revisores ciegos que no tendrán ningún tipo de conflicto de interés con respecto a la investigación, a los autores y/o a las entidades financiadoras. Los documentos serán tratados por estos revisores de forma confidencial y objetiva. Los revisores podrán indicar algunos trabajos relevantes previamente publicados que no hayan sido citados en el texto. Tras las sugerencias de los revisores y su decisión, los editores de la revista tienen la autoridad para rechazar, aceptar o solicitar la participación de los autores en el proceso de revisión. Tanto los revisores como los editores no tendrán conflicto de interés con respecto a los manuscritos que acepten o rechacen.

LICENCIAS

En el caso de que un autor desee presentar una imagen, tabla o datos previamente publicados, deberá obtener el permiso de la tercera parte para hacerlo. Este permiso deberá estar reflejado por escrito y dirigido a la atención del editor de la revista ACTUALIDAD MÉDICA. En caso de que una institución o patrocinador participe en un estudio, se requiere de forma explícita su permiso para publicar los resultados de dicha investigación. En caso de presentar información sobre un paciente que pueda revelar su identidad, se requiere el consentimiento informado de dicho paciente por escrito.

CONFLICTO DE INTERESES

Los autores de un manuscrito son responsables de reconocer y revelar cualquier conflicto de intereses, o potencial conflicto de intereses, que pueda sesgar su trabajo, o pudiera ser percibido como un sesgo en su trabajo, así como agradecer todo el apoyo financiero y colaboraciones personales. ACTUALIDAD MÉDICA se adhiere a las directrices del International Committee of Medical Journal Editors, que está disponible en http://www.icmje.org, incluyendo aquellas de conflicto de intereses y de autoría. Cuando exista conflicto de intereses, deberá ser especificado en la Página de Título. De igual forma, el impreso de Conflicto de Intereses (ver impreso) deberá ser rellenado, firmado por todos los autores y remitido al editor ACTUALIDAD MÉDICA. Los autores deberán mencionar el tipo de relación e implicación de las Fuentes financiadoras. Si no existe conflicto de intereses, deberá especificarse igualmente. Cualquier posible conflicto de intereses, financiero o de cualquier otro tipo, relacionado con el trabajo enviado, deberá ser indicado de forma clara en el documento o en una carta de presentación que acompañe al envío.

CONSENTIMIENTO INFORMADO

En el último párrafo de la sección Material y Métodos, los autores deberán comentar que los pacientes incluidos en el estudio dieron su consentimiento a participar después de haber sido informados de forma concienzuda acerca

del estudio. El editor de ACTUALIDAD MÉDICA, si lo considera necesario, puede requerir la presentación de este consentimiento informado a los autores.

ENVÍO DE MANUSCRITOS

Los manuscritos deberán ser remitidos por internet a través de la dirección www.actualidadmedica.es en el enlace de Envío de Manuscritos, debiéndose previamente registrar en dicha página y siguiendo las normas e instrucciones que aparecen en la misma. El texto del manuscrito (incluyendo primera página o página de título, resumen, cuerpo del artículo, agradecimientos y referencias) deberán incluirse en un único archivo. Las figuras y tablas deberán adjuntarse en archivos separados, usando un archivo para cada tabla o figura.

NORMAS ESPECÍFICAS PARA CADA TIPO DE ARTÍCULO
ARTÍCULO ORIGINAL DE INVESTIGACIÓN

Se considerarán trabajos de investigación clínica o básica todos aquellos relacionados con la medicina interna y con aquellas especialidades médico-quirúrgicas que representen interés para la comunidad científica. Los tipos de estudios que se estiman oportunos son los estudios de casos controles, estudios de cohortes, series de casos, estudios transversales y ensayos controlados. En el caso de ensayos controlados deberán seguirse las instrucciones y normativas expresadas en CONSORT disponible en http://www.consort-statement, o en otros similares disponibles en la web.

La extensión máxima del texto será de 3000 palabras que deberán dividirse en las siguientes secciones: Introducción, Material y Métodos, Resultados, Discusión y Conclusiones. Además deberá incluir un resumen de una extensión máxima de 300 palabras estructurado en Objetivos, Métodos, Resultados, Conclusiones. Se acompañará de 3 a 6 palabras clave, recomendándose para las mismas el uso de términos MeSH (Medical Subject Headings de Index Medicus/Medline disponible en: http://www.ncbi.nlm.nih.gov/entrez/meshbrowser.cgi.) y de términos del Índice Médico Español. Para la redacción de los manuscritos y una correcta definición de palabras médicas le recomendamos consulten el Diccionario de Términos Médicos editado por la Real Academia Nacional de Medicina. En total se admitirán hasta 40 referencias bibliográficas siguiendo los criterios Vancouver (ver más adelante). El número máximo de tablas y figuras permitidas será de 6. Una figura podrá estar a su vez formada por una composición de varias.

El manuscrito deberá enviarse en formato Word (.doc o .docx), las tablas en formato (.doc o .docx) y las figuras en formato .jpg o .tiff y con una calidad de al menos 300 dpi.

ARTÍCULO ORIGINAL DE DOCENCIA

Se considerarán artículos docentes originales aquellos encaminados a mejorar y aportar nuevos datos sobre un enfoque práctico y didáctico de los aspectos docentes más importantes en las Ciencias de la Salud que ayuden a mejorar la práctica docente diaria.

La extensión máxima del texto será de 2500 palabras que deberá dividirse en los mismos apartados descritos con anterioridad para los Artículos Originales. Se acompañará de un resumen no estructurado de hasta 250 palabras. Se incluirán de 3 a 6 palabras clave. El número máximo de referencias será de 20. Se podrá acompañar de hasta 3 tablas o figuras en los casos precisos.

El manuscrito deberá enviarse en formato Word (.doc o .docx), las tablas en formato (.doc o .docx) y las figuras en formato .jpg o .tiff y con una calidad de al menos 300 dpi.

ARTÍCULO DE REVISIÓN

Son artículos que de forma sistemática intentan mostrar las evidencias más actuales sobre un tema de interés médico o médico-quirúrgico, tratando de establecer una serie de pautas a seguir en determinadas patologías. Los artículos de revisión podrán ser solicitados al autor de forma directa por parte del Comité Editorial (Editor y Editores Asociados) o bien remitidos de forma voluntaria por los autores. Los artículos de este tipo serán revisados por el Comité Editorial, por algún miembro del Comité Asesor/Científico y por Revisores externos.

La extensión máxima del artículo será de 4000 palabras divididas en una Introducción, Cuerpo o Síntesis de la revisión (podrán usarse los apartados y subapartados que se estimen oportunos) y Conclusiones. El resumen no tendrá que ser estructurado, con un máximo de 300 palabras; Se añadirán de 3 a 6 palabras clave. Se permitirán hasta 50 referencias bibliográficas y hasta 10 tablas o figuras.

El manuscrito deberá enviarse en formato Word (.doc o .docx), las tablas en formato (.doc o .docx) y las figuras en formato .jpg o .tiff y con una calidad de al menos 300 dpi.

CASOS CLÍNICOS

Se permitirá la elaboración y envío de casos clínicos interesantes y que tengan un mensaje que transmitir al lector. No se contemplarán casos clínicos habituales sin interés para la comunidad científica. La longitud máxima de los casos será de 1500 palabras distribuidas en una Introducción, Caso Clínico y Discusión. El resumen tendrá una extensión máxima de 150 palabras y no necesitará ser estructurado. Se permitirá un máximo de 3 figuras o tablas. El número máximo de referencias bibliográficas será de 10.

El manuscrito deberá enviarse en formato Word (.doc o .docx), las tablas en formato (.doc o .docx) y las figuras en formato .jpg o .tiff y con una calidad de al menos 300 dpi.

CARTAS AL EDITOR

Los artículos incluidos en esta sección podrán ser comentarios libres sobre algún tema de interés médico o bien críticas a artículos recientemente publicados (últimos 6 meses) en la revista ACTUALIDAD MÉDICA. Se aceptarán de manera excepcional críticas o comentarios publicados en otras Revistas si tienen un interés médico evidente. La extensión máxima del texto enviado serán 500 palabras sin estructurar. No es necesario incluir resumen ni palabras clave. Se podrá incluir 1 figura o tabla acompañando a la carta. Como máximo se permiten 5 citas bibliográficas.

El manuscrito deberá enviarse en formato Word (.doc o .docx), las tablas en formato (.doc o .docx) y las figuras en formato .jpg o .tiff y con una calidad de al menos 300 dpi.

CRÍTICA DE LIBROS

En esta sección se permitirá la crítica y comentarios sobre un libro de ámbito médico o médico-quirúrgico en el que se destacarán los aspectos formales y científicos más importantes, así como las aportaciones fundamentales del mismo a la práctica clínica. Su extensión máxima será de 500 palabras. No es necesario resumen, palabras clave y no se permitirán tablas ni figuras, salvo la portada del libro. El manuscrito deberá enviarse en formato Word (.doc o .docx), las tablas en formato (.doc o .docx)

CARACTERÍSTICAS FORMALES EN LA REDACCIÓN DEL MANUSCRITO

Cada trabajo, en función del tipo de artículo anteriormente expresado, deberá estar estructurado según se ha comentado anteriormente. De forma general los trabajos deberán ir escritos en folios tamaño DIN A4 con una letra 10, tipo Times New Roman, con unos márgenes de 2.5cm y un interlineado de 1.5 con una justificación completa. Los artículos podrán enviarse en Español o Inglés, que son los dos idiomas oficiales de la revista.

Durante la elaboración del manuscrito podrán realizarse abreviaturas, previamente especificadas y aclaradas durante la primera aparición de la misma. Se recomienda uso de abreviaturas comunes en el lenguaje científico. No se permitirá el uso de abreviaturas en el título ni el resumen, únicamente en el cuerpo principal del manuscrito. Se deberá hacer especial hincapié en la expresión correcta y adecuada de las unidades de medida.

Se considera fundamental y norma editorial la elaboración de un manuscrito que siga las instrucciones anteriormente mencionadas en cuanto a la estructura de cada uno de los tipos de artículos. La estructura general de envío de los artículos será la siguiente:

· Página inicial o Página de Título
-Deberá incluirse un Título sin más de 90 caracteres que sea lo suficientemente claro y descriptivo
- Nombre y Apellidos de los autores
- Indicar las Instituciones en las que Trabajan o proceden los autores
- Incluir el nombre completo, dirección, e-mail y teléfono del Autor para la Correspondencia
- Título breve: Sin superar los 50 caracteres
- Añadir el número de palabras sin incluir el resumen y el número de tablas y figuras si procede
· Segunda página o Página de Resumen y palabras clave

Se deberá incluir un Resumen si procede según el tipo de manuscrito elegido, en el que deberá incluirse unos Objetivos (indicar el propósito del estudio de forma clara y breve), Métodos (indicando el diseño del estudio, pruebas realizadas, tipo de estudio, selección de pacientes y estudio estadístico), Resultados (los más significativos con su estudio estadístico correspondiente) y Conclusiones (énfasis en lo más importante de lo obtenido en el estudio).

A continuación se incluirán de 3 a 6 palabras clave.

· Tercera página o Página de Resumen y palabras clave en Inglés
Siguiendo las mismas recomendaciones anteriormente descritas pero en Inglés.
· Texto y Cuerpo del manuscrito con sus diferentes apartados
· Introducción: Se incluirán los antecedentes más importantes, así como los objetivos del estudio a realizar.
· Material y Métodos: Es la parte fundamental y más crítica del manuscrito. Es conveniente especificar el periodo de estudio, el tipo de población, el diseño del estudio, los procedimientos e instrumentos utilizados en el estudio, así como especificar los criterios de inclusión y de exclusión en el estudio. Deberá incluirse el tipo de estudio estadístico realizado según las características de las variables analizadas y estudiadas. Además se añadirá si cumple con los requisitos éticos del comité del centro donde se ha llevado a cabo el estudio.
· Resultados: Deben ser claros, concisos y bien explicados. Se intentará resumir parte de ellos en tablas para evitar confusión durante su lectura. Se recomienda no repetir información de las tablas o gráficos en el texto.
· Discusión: Deberán discutirse los resultados obtenidos con respecto a los datos existentes en la literatura de una forma clara y científicamente adecuada. Se evitará repetir comentarios o datos contemplados en los apartados anteriores en la medida de lo posible.
· Conclusiones: Se deberán destacar los aspectos más importantes de los datos obtenidos de forma breve y con mensajes directos
· Agradecimientos
· Referencias o Bibliografía: Se incluirán las citas que el autor o autores hayan utilizado en la elaboración del manuscrito y quede constancia de ellas en el texto. Deberán ser ordenadas según su aparición en el texto y ser incluidas dentro del mismo entre paréntesis y con números arábigos. En general, se deberán referenciar siguiendo las normas Vancouver. Se expresan diferentes ejemplos a continuación para facilitar la labor de los autores. En caso de que su tipo de cita no aparezca entre los ejemplos le rogamos revise las normas Vancouver.
· Artículo: Deberán incluirse todos, a menos que haya más de 6, en cuyo caso se pondrán los tres primeros y et al. Ej: Nisengard R, Bascones A. Invasión bacteriana en la enfermedad periodontal. Avodontotoestomatol. 1987; 3: 119-33
· Suplemento de un volumen: Shen HM, Zhang KF. Risk assesment of nickel carcinogenicity and occupational lung cancer. Environ Health Perspect. 1994; 102 Supl 1: 275-82.
· Suplemento de un número: Ozben T, Nacitarhan S, Tuncer N. Plasma and urine sialic acid in non-insulin dependent diabetes mellitus. Ann ClinBiochem. 1995; 32 (Pt 3): 303-6.
· Artículo en prensa: Deberá referenciarse igual que un artículo, pero añadiendo en la medida de lo posible el doi del artículo. Ej: Arrabal-Polo MA, Arias-Santiago S, Arrabal-Martin M.What is the value of boneremodeling markers in patients with calcium stones? Urol Res. doi: 10.1007/s00240-012-0511-1
· Libros: Carranza FA Jr. Glickman´sclinicalperiodontology. Saunders: Philadelphia; 1984
· Capítulo de libros: Takey H, Carranza FA Jr. Treatment of furcation involvement and combined periodontal endodontic therapy. En Carranza FA Jr. Glickman´s clinical periodontology.Saunders: Philadelphia; 1984.
· Editores o compiladores como autores: Norman JJ, Redfern SJ, editores. Mental health care for elderly people. Nueva York: Churchill Livingstone; 1996.
· Documento de Internet:Donaldsom L, May, R. Healthimplications of genetically-modifiedfoods [citado 1 de enero. 2013]. www.doh.gov.uk/gmfood.htm
· Tablas
Deberán realizarse siguiendo los mismos criterios en cuanto a tamaño y tipo de letra, así como interlineado. Cada tabla será incluida en una página en solitario y deberá ser numerada de forma correlativa a su aparición en el texto con números arábigos. Deberá llevar un título explicativo del contenido de la misma de manera clara y concisa. El formato de realización de las tablas será .doc o .docx.
· Figuras
Tanto gráficos como fotografías, dibujos o esquemas se consideran figuras. Deberán numerarse según el orden de aparición en el texto. Cada una de las figuras llevará un título explicativo de las mismas, que deberá incluirse en el cuerpo principal del manuscrito tras las Referencias o Bibliografía. Cada figura deberá enviarse en un archivo individual principalmente en formato .tiff o .jpg con una calidad de al menos 300 dpi.Se añadirá además un pie de figura explicativo.

DERECHOS DE PROPIEDAD INTELECTUAL Y PROCESO EDITORIAL

COPYRIGHT

La Real Academia de Medicina de Andalucía Oriental, como propietaria de la revista ACTUALIDAD MÉDICA será responsable de custodiar los derechos de autoría de cada manuscrito. Los autores serán requeridos a completar un documento en lo que concierne a derechos de autoría y la transferencia de estos derechos a la revista ACTUALIDAD MÉDICA (mirar documento). El autor corresponsal está obligado a declarar si alguno de los autores es empleado del Gobierno de Reino Unido, Canadá, Australia o Estados Unidos de América o si tiene algún tipo de relación contractual con estas instituciones. En el caso de que un autor sea empleado de Estados Unidos de América, deberá especificar el número de contrato, así como si la investigación ha recibido fondos de Estados Unidos. Igualmente, si alguno de los autores pertenece al Instituto Médico Howard Hughes, deberá especificarlo.

La firma y acuerdo de copyright incluye:

· Responsabilidad y garantía del autor: El autor garantiza que todo el material enviado a ACTUALIDAD MÉDICA es original y no ha sido publicado por otra revista o en otro formato. Si alguna parte del trabajo presentado ha sido previamente publicada, deberá especificarse en el manuscrito. El autor garantiza que ninguno de los datos presentados infringe los derechos de terceras partes y autoriza a ACTUALIDAD MÉDICA a usar el trabajo si fuera necesario.
· Transferencia de derechos de uso: El autor transfiere a la Real Academia de Medicina de Andalucía Oriental todos los derechos concernientes al uso de cualquier material derivado del trabajo aceptado para publicación en ACTUALIDAD MÉDICA, así como cualquier producto derivado respecto a la distribución, transformación, adaptación y traducción, tal y como figura en el texto revisado de la Ley de Propiedad Intelectual.

Por tanto, los autores no estarán autorizados a publicar o difundir trabajos aceptados para publicación en ACTUALIDAD MÉDICA sin la expresa autorización escrita de la Real Academia de Medicina de Andalucía Oriental.

PROCESO EDITORIAL Y REVISIÓN

Los manuscritos enviados son recibidos a través de un sistema de envío mediante página web y, una vez recibidos, ACTUALIDAD MÉDICA informará a los autores si el manuscrito es aceptado, rechazado o requiere de un proceso de revisión. El proceso de revisión comienza tras la recepción y una evaluación formal del Editor o Editores Asociados. Posteriormente, el manuscrito sera enviado a un mínimo de dos revisores externos o miembros del Consejo Rector o del Comité Científico sin que aparezca el nombre de los autores, datos personales ni filiación de los mismos para asegurar un proceso de revisión apropiado y objetivo. Una vez que el informe del revisor externo se ha recibido, el Comité Editorial emitirá una decisión que será comunicada a los autores. El primer proceso de revisión no durará más de dos meses. Si un manuscrito requiere cambios, modificaciones o revisiones, será notificado a los autores y se les dará un tiempo para que realicen dichos cambios. La cantidad de tiempo dependerá del número de cambios que se requieran. Una vez que la versión revisada sea enviada, los autores deberán resaltar los cambios realizados en un color diferente y adjuntar una carta de respuesta a los revisores donde se argumentan de forma clara dichos cambios realizados en el manuscrito.

El Comité Editorial de ACTUALIDAD MÉDICA se reserve el derecho de hacer cambios o modificaciones al manuscrito con el consentimiento y aprobación de los autores sin hacer cambios en el contenido. El objetivo de estos cambios será mejorar la calidad de los manuscritos publicados en la revista.

Tras la aceptación de un artículo, este será enviado a prensa y las pruebas serán enviadas al autor. El autor deberá revisar las pruebas y dar su aprobación, así como indicar cualquier error o modificación en un plazo de 48 horas. Pasado este tiempo, no se admitirán cambios en el contenido científico, el número o el orden de los autores.

En caso de que aparezca errores tipográficos u otros errores en la publicación final, el Comité Editorial junto con los autores publicarán una aclaración apropiada en el siguiente número de la revista.

En el caso extremo en que los autores insistieran en hacer cambios no autorizados antes de la publicación final del artículo o violar los principios previamente mencionados, el Comité Editorial de ACTUALIDAD MÉDICA se reserva el derecho de no publicar el artículo.

AGRADECIMIENTOS

En agradecimiento, los revisores recibirán un diploma reconociendo su contribución a ACTUALIDAD MÉDICA (requiere solicitud al Editor). El Comité Editorial y Científico añadirán nuevos revisores cada año y están siempre abiertos a las sugerencias de los revisores para mejorar la calidad científica de la revista.

POLÍTICA EDITORIAL Y PUBLICIDAD

La revista ACTUALIDAD MÉDICA se reserva el derecho de admitir publicidad comercial relacionada con el mundo de las Ciencias de la Salud si lo cree oportuno.

ACTUALIDAD MÉDICA, su Consejo Editorial y Científico y la Real Academia de Medicina de Andalucía Oriental no se hacen responsables de los comentarios expresados en el contenido de los manuscritos por parte de los autores.

El Comité Editorial.

1 de abril de 2015.

ACTUALIDAD
MÉDICA
www.actualidadmedica.es

ACTUALIDAD MÉDICA

www.actualidadmedica.es

CACM CONSEJO ANDALUZ DE COLEGIOS DE MÉDICOS

Real Academia de Medicina y Cirugía de Andalucía Oriental

Real Academia de Medicina de Sevilla

Real Academia de Medicina de Cádiz

Publicación coordinada por:

FUNDACIÓN ramao